ISSN 1897–3590
e-ISSN 1897-7839

FORUM MEDYCYNY RODZINNEJ

Numer 1
Tom 17
Rok 2023

Czasopismo Polskiego Towarzystwa Medycyny Rodzinnej

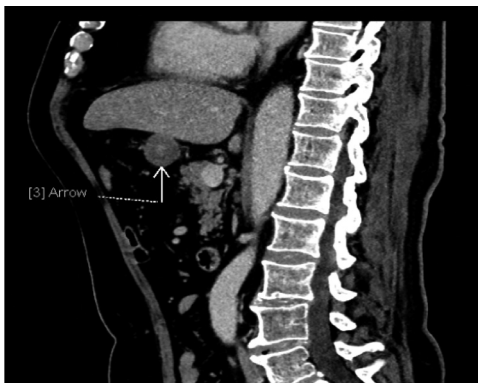

Od hipokalcemii do gruczolaka przytarczyc 1
Maja Czub, Łukasz Obołończyk, Krzysztof Sworczak

Rumień guzowaty u 7-letniego chłopca w przebiegu infekcji *Mycoplasma Pneumoniae* i *Salmonella Enteritidis* 11
Małgorzata Kusibab, Karolina Trząska

Praktyczne podejście do leczenia kaszlu i zaburzeń węchu po przechorowaniu COVID-19 30
Olga E. Piątek, Martyna E. Gołębiewska, Krzysztof Kuziemski

Sarkopenia — możliwości diagnostyki i leczenia w warunkach POZ 37
Paweł W. Królik, Ewa Rudnicka-Drożak

VIA MEDICA

www.journals.viamedica.pl/forum_medycyny_rodzinnej

FORUM MEDYCYNY RODZINNEJ

CZASOPISMO POLSKIEGO TOWARZYSTWA MEDYCYNY RODZINNEJ

Patronat Polskie Towarzystwo Lekarskie www.journals.viamedica.pl/forum_medycyny_rodzinnej

Redaktor Naczelny: Prof. dr hab. n. med. Janusz Siebert (Gdańsk)

Zastępca Redaktora Naczelnego: Prof. dr hab. n. med. Andrzej Jaroszyński (Lublin)

Rada Naukowa:

Prof. dr hab. n. med. Aleksander Araszkiewicz (Bydgoszcz)
Prof. dr hab. n. med. Anna Balcerska (Gdańsk)
Dr hab. n. med. Krzysztof Buczkowski, prof. UMK (Bydgoszcz)
Prof. dr hab. n. med. Sławomir Chlabicz (Białystok)
Prof. dr hab. n. med. Zbigniew Gaciong (Warszawa)
Prof. dr hab. n. med. Tomasz Grodzicki (Kraków)
Prof. dr hab. n. med. Władysław Grzeszczak (Zabrze)
Płk prof. dr hab. n. med. Krzysztof Korzeniewski (Warszawa)
Prof. dr hab. n. med. Jerzy Landowski (Gdańsk)
Prof. dr hab. n. med. Krzysztof Narkiewicz (Gdańsk)
Prof. dr hab. n. med. Roman Nowicki (Gdańsk)
Prof. dr hab. n. med. Grzegorz Opala (Katowice)
Dr hab. n. med. Anna Posadzy-Małaczyńska (Poznań)
Prof. dr hab. n. med. Grzegorz Raczak (Gdańsk)
Prof. dr hab. n. med. Jadwiga Roszkiewicz (Gdańsk)
Prof. dr hab. n. med. Ewa Rudnicka-Drożak (Lublin)
Prof. dr hab. n. med. Bolesław Rutkowski (Gdańsk)
Prof. dr hab. n. med. Janusz Schabowski (Lublin)
Prof. dr hab. n. med. Jerzy Szaflik (Warszawa)
Prof. dr hab. n. med. Andrzej Tykarski (Poznań)
Prof. dr hab. n. med. Krystyna de Walden-Gałuszko (Gdańsk)
Prof. dr hab. n. med. Andrzej Więcek (Katowice)
Prof. dr hab. n. med. Jerzy Woy-Wojciechowski (Warszawa)
Andrzej Zarowski, MD, PhD (Antwerpia)

Redaktor prowadzący:
Dorota Czarnocka (Gdańsk)

Opinie prezentowane w artykułach nie muszą być zgodne z opiniami Redakcji.

Forum Medycyny Rodzinnej (ISSN 1897–3590, e-ISSN 1897–7839) jest czasopismem wydawanym sześć razy w roku przez VM Media Group sp. z o.o.,
ul. Świętokrzyska 73, 80–180 Gdańsk, tel.: 58 320 94 94;
faks: 58 320 94 60; e-mail: viamedica@viamedica.pl; https://www.viamedica.pl/
Wersja elektroniczna czasopisma znajduje się na stronie:
https://journals.viamedica.pl/forum_medycyny_rodzinnej

Adres Redakcji:
Redakcja „Forum Medycyny Rodzinnej"
Katedra i Zakład Medycyny Rodzinnej GUMed
Międzyuczelniane Uniwersyteckie Centrum Kardiologii
ul. Dębinki 2, 80–211 Gdańsk
tel.: 58 349 15 75, tel./faks: 58 349 15 76
e-mail: kmr@gumed.edu.pl

Prenumerata: Odbiorcy indywidualni: prenumerata on-line: 120 zł. Instytucje: prenumerata on-line: 240 zł.
Zamówienia drogą elektroniczną: https://journals.viamedica.pl/forum_medycyny_rodzinnej/
/user/subscriptions

Reklamy: należy kontaktować się z Działem Sprzedaży VM Media Group sp. z o.o.,
ul. Świętokrzyska 73, 80–180 Gdańsk, tel.: 58 320 94 94;
e-mail: dsk@viamedica.pl
Redakcja nie ponosi odpowiedzialności za treść reklam.

Wszelkie prawa zastrzeżone, włącznie z tłumaczeniem na języki obce. Żaden fragment tego czasopisma zarówno tekstu, jak i grafiki nie może być wykorzystywany w jakiejkolwiek formie. W szczególności zabronione jest dokonywanie reprodukcji oraz przekładanie na język mechaniczny lub elektroniczny, a także utrwalanie w jakiejkolwiek postaci, przechowywanie w jakimkolwiek układzie pamięci oraz transmitowanie, czy to w formie elektronicznej, mechanicznej czy za pomocą fotokopii, mikrofilmu, nagrań, skanów bądź w jakikolwiek inny sposób, bez wcześniejszej pisemnej zgody wydawcy. Prawa wydawcy podlegają ochronie przez krajowe prawo autorskie oraz konwencje międzynarodowe, a ich naruszenie jest ścigane pod sankcją karną.

Nota prawna: https://journals.viamedica.pl/forum_medycyny_rodzinnej/about/legalNote

Czasopismo jest indeksowane w bazie *Index Copernicus* (68,43) i MEiN (40).

22-6112.001.001

Zasady edycji i informacje dla autorów zamieszczono na stronie https://journals.viamedica.pl/forum_medycyny_rodzinnej

Ilustracja na okładce: Obraz tomografii komputerowej. Naciek npl ściany żołądka

VIA MEDICA

Copyright © 2023 Via Medica

FORUM MEDYCYNY RODZINNEJ

Numer 1, tom 17, rok 2023

CZASOPISMO POLSKIEGO TOWARZYSTWA MEDYCYNY RODZINNEJ

Spis treści

PRAKTYKA LEKARZA RODZINNEGO

Od hipokalcemii do gruczolaka przytarczyc
From hypocalcemia to a parathyroid adenoma
Maja Czub, Łukasz Obołończyk, Krzysztof Sworczak 1

Rumień guzowaty u 7-letniego chłopca w przebiegu infekcji *Mycoplasma Pneumoniae* i *Salmonella Enteritidis*
Erythema Nodosum in a boy with *Mycoplasma Pneumoniae* and *Salmonella Enteritidis* infection
Małgorzata Kusibab, Karolina Trząska 11

Rak żołądka — opis przypadku
Gastric cancer — case report
Aleksandra Kuźniak, Sara Shawkat, Liliana Łykowska-Szuber, Joanna Ryczkowska, Agnieszka Dobrowolska, Iwona Krela-Kaźmierczak 18

Od napadowych utrat przytomności do zaburzeń dysocjacyjnych w pediatrii
From paroxysmal loss of consciousness to dissociative disorders in pediatric
Agnieszka Osiewalska 24

WYBRANE PROBLEMY KLINICZNE

Praktyczne podejście do leczenia kaszlu i zaburzeń węchu po przechorowaniu COVID-19
A practical approach to treating cough and olfactory disorders after COVID-19
Olga E. Piątek, Martyna E. Gołębiewska, Krzysztof Kuziemski 30

Sarkopenia — możliwości diagnostyki i leczenia w warunkach POZ
Sarcopenia — diagnostic and treatment options in primary health care
Paweł W. Królik, Ewa Rudnicka-Drożak 37



Prof. dr hab. n. med.
Janusz Siebert
Redaktor naczelny

Szanowni Państwo,

przekazujemy Państwu pierwsze wydanie „Forum Medycyny Rodzinnej" w 2023 roku.

Pojawienie się wirusa SARS-CoV-2 pod koniec 2019 roku zapoczątkowało pandemię, z którą zmagamy się do dziś. Nowe warianty koronawirusa charakteryzują się coraz wyższą zakaźnością i mniej specyficznym obrazem klinicznym. Zespół profesora Krzysztofa Kuziemskiego zajmuje się diagnostyką i leczeniem przypadków takich zakażeń. Na pytanie: jakie leczenie i rehabilitację możemy stosować w praktyce, odpowiedź znajdziemy w prezentowanym opracowaniu.

Zespół endokrynologiczny kierowany przez profesora Krzysztofa Sworczaka opisuje proces diagnostyczny gruczolaka przytarczyc. Uznawany jest on za najczęstszą przyczynę pierwotnej nadczynności przytarczyc, zaburzeń gospodarki wapniowej. Dokonano doskonałego opisu diagnostyki — od objawów klinicznych do zaawansowanej diagnostyki i leczenia nowotworu zazwyczaj jednego gruczołu przytarczycznego. Uwzględnienie holistycznego podejścia do pacjenta oraz informacji przydatnych dla lekarza POZ ma szczególne znaczenie w praktyce dnia codziennego.

Ponownie na naszych łamach pojawia się opracowanie dotyczące rumienia guzowatego. Opis diagnostyki i postępowania terapeutycznego zilustrowano opisem przypadku klinicznego.

Zespół z Uniwersytetu Medycznego w Poznaniu przedstawia krótką charakterystykę raka żołądka, etiologię, diagnostykę — z naciskiem na wiele informacji szczególnie przydatnych dla lekarzy medycyny rodzinnej — oraz leczenie. Zamierzeniem pracy jest podkreślenie konieczności wieloaspektowego i wielodyscyplinarnego podejścia do pacjenta z wywiadem chorób nowotworowych. Te rozważania prowadzone są na przykładzie przypadku pacjenta przyjętego do Kliniki Gastroenterologii, Dietetyki i Chorób Wewnętrznych w Poznaniu w celu diagnostyki niedokrwistości.

Bieżące wydanie „Forum" zawiera opracowanie z Chorzowa pt.: „Od napadowych utrat przytomności do zaburzeń dysocjacyjnych w pediatrii". Niezmiernie istotny problem w psychiatrii dziecięcej omówiono na podstawie bardzo sugestywnego przypadku klinicznego.

Bardzo istotne informacje dla lekarzy POZ pojawiają się w pracy pt.: „Sarkopenia — możliwości diagnostyki i leczenia w warunkach POZ".

Życzę zajmującej lektury



Od hipokalcemii do gruczolaka przytarczyc

From hypocalcemia to a parathyroid adenoma

Maja Czub, Łukasz Obołończyk, Krzysztof Sworczak

Studenckie Endokrynologiczne Koło Naukowe, Klinika Endokrynologii i Chorób Wewnętrznych, Gdański Uniwersytet Medyczny

STRESZCZENIE

Gruczolak przytarczyc uznawany jest za najczęstszą przyczynę pierwotnej nadczynności przytarczyc (PNP). Podstawowa diagnostyka PNP obejmuje badania laboratoryjne, w których charakterystyczne są hiperkalcemia oraz podwyższone lub nieadekwatnie „normalne" stężenie parathormonu oraz badania obrazowe, takie jak USG szyi i scyntygrafia z użyciem MIBI znakowanego technetem ^{99m}Tc. Obecnie najefektywniejsze jest leczenie chirurgiczne polegające na usunięciu powiększonego gruczołu. Operacja jest rekomendowana w przypadku wszystkich pacjentów objawowych oraz pacjentów, którzy spełniają przynajmniej jedno z dodatkowych kryteriów kwalifikujących do zabiegu. W artykule opisano przypadek 38-letniej kobiety, która została skierowana do Kliniki Endokrynologii w celu diagnostyki hiperkalcemii. Uwagę zwracał jednak dodatni wynik próby tężyczkowej oraz objawy kliniczne sugerujące hipokalcemię, od których zaczęła się diagnostyka. W pracy omówiono proces diagnostyczny zaburzeń gospodarki wapniowej, ze szczególnym uwzględnieniem holistycznego podejścia do pacjenta oraz informacji przydatnych dla lekarza POZ.

Forum Medycyny Rodzinnej 2023, tom 17, nr 1, 1–10

Słowa kluczowe: hiperkalcemia, pierwotna nadczynność przytarczyc, próba tężyczkowa

ABSTRACT

Parathyroid adenoma is considered the most frequent cause of primary hyperparathyroidism (PHPT). The diagnostic process for PHPT includes laboratory testing along with imaging such as ultrasonography of the neck and 99m-technetium-sestamibi nuclear scintigraphy. The biochemical hallmark of PHPT is hypercalcemia. Blood tests show an increased or "normal" concentration of PTH, which although remaines within the reference range, is abnormal in the elevated serum calcium level setting. The most effective treatment is the surgical removal of an enlarged gland. An invasive approach is recommended for symptomatic, as well as asymptomatic patients who meet any of the guideline criteria. In this article, we describe a clinical case of a 38-year-old woman who was referred to the Department of Endocrinology due to hypercalcemia. However, prior to hospitalization, the patient received a positive result of a tetany test and had initially presented symptoms suggesting hypocalcemia which were the main indication

Adres do korespondencji:
Maja Czub
Studenckie Endokrynologiczne Koło Naukowe
Klinika Endokrynologii i Chorób Wewnętrznych
GUMed
ul. Marii Skłodowskiej-Curie 3a,
80–210 Gdańsk
e-mail: majka.czub@gmail.com

Copyright © 2023 Via Medica
ISSN 1897–3590
e-ISSN 1897–7839

for further testing. The report discusses the diagnostic process of calcium imbalance, with an emphasis on a holistic approach to patient care and information useful for General Practitioners.

Forum Medycyny Rodzinnej 2023, vol 17, no 1, 1–10

Key words: hypercalcemia, primary hyperparathyroidism, tetany test

Warto zaznaczyć, że w wyniku przystosowania do długotrwale podwyższonego stężenia wapnia, część pacjentów może nie zgłaszać żadnych dolegliwości

WSTĘP

Gruczolak przytarczyc to łagodny nowotwór zazwyczaj jednego gruczołu przytarczycznego (80% pacjentów). Jest uznawany za najczęstszą przyczynę pierwotnej nadczynności przytarczyc (PNP), która wraz z hiperkalcemią nowotworową stanowi większość przyczyn podwyższonego stężenia wapnia w surowicy. Największą zachorowalność obserwuje się wśród kobiet w wieku pomenopauzalnym. Zazwyczaj PNP ma postać sporadyczną — bez uwarunkowań rodzinnych, jednak w przypadku pacjentów poniżej 30. roku życia, z dodatnim wywiadem rodzinnym w kierunku PNP, zmianami w więcej niż jednym gruczole przytarczycznym oraz w przypadku stwierdzenia innych charakterystycznych dla zespołów genetycznych nieprawidłowości, należy poszerzyć diagnostykę. Do zespołów genetycznych związanych z PNP należą: zespoły gruczolakowatości wewnątrzwydzielniczej typów 1, 2A, 4, zespół nadczynności przytarczyc i guza szczęki lub żuchwy, rodzinna izolowana pierwotna nadczynność przytarczyc oraz rodzinna hiperkalcemia hipokalciuryczna [1, 2]. Wszystkie wymienione jednostki są dziedziczone autosomalnie dominująco. Zespół gruczolakowatości wewnątrzwydzielniczej (MEN, *multiple endocrine neoplasia syndrome*) typu 1 wiąże się z mutacją genu meniny — białka regulującego między innymi podziały komórkowe, i występuje u około 7–11% pacjentów ze zdiagnozowanym PNP przed 30. rokiem życia. Najczęstszą manifestacją kliniczną zespołu MEN 1 jest hiperkalcemia związana głównie z hiperplazją przytarczyc. Do nowotworów charakteryzujących ten zespół należą gruczolak przytarczyc, guzy neuroendokrynne trzustki oraz gruczolaki przedniego płata przysadki. Dodatkowo, u pacjentów z zespołem MEN 1 mogą się także rozwijać guzy kory nadnerczy, rakowiak grasicy, nowotwory neuroendokrynne jelita cienkiego, oponiaki oraz tłuszczaki. Do występowania zespołu gruczolakowatości wewnątrzwydzielniczej typu 2A predysponuje mutacja w protoonkogenie *RET* (najczęściej C634R). Na charakterystyczną triadę nowotworów występującą w tym zespole składają się rak rdzeniasty tarczycy występujący u około 95% pacjentów, guz chromochłonny (*pheochromocytoma*) oraz gruczolak przytarczyc stwierdzane odpowiednio u około 50% oraz 20–30% osób z diagnozą zespołu MEN 2A. Zespół gruczolakowatości wewnątrzwydzielniczej typu 4 został wprowadzony do literatury naukowej w 2006 roku poprzez wyodrębnienie z grupy pacjentów z nowotworami związanymi z zespołem MEN 1 osób, u których nie stwierdzono typowych dla tego zespołu mutacji. Uważa się, że jest związany z mutacjami w genie *CDKN1B*. Najczęściej występujący w zespole MEN 4 nowotwór to gruczolak przytarczyc (około 80%) oraz gruczolaki przedniego płata przysadki, zazwyczaj mniejsze niż w zespole MEN 1. Nowotwory neuroendokrynne trzustki występują rzadziej niż u pacjentów z mutacją w genie meniny. Pacjenci z zespołem MEN 4 są także predysponowani do występowania nowotworów nadnerczy, tarczycy, gonad i nerek. Zespół nadczynności przytarczyc i guza szczęki lub żuchwy (HPT-JT, *hyperparathyroidism jaw tumor syndrome*) powodowany przez mutacje genu *CDC73* jest związany z występowaniem nowotworów przytarczyc, szczęki i/lub żuchwy, nerek oraz macicy [2, 3]. Pacjenci

z rodzinną hiperkalcemią hipokalciuryczną (FHH, *familial hypocalciuric hypercalcemia*) nie prezentują zazwyczaj żadnych objawów klinicznych, a w badaniach laboratoryjnych można zaobserwować hipokalciurię, hiperkalcemię oraz normalne lub podwyższone stężenie parathormonu (PTH) w surowicy. Makroskopowo przytarczyce osób z FHH nie różnią się od zdrowych gruczołów lub są tylko nieznacznie powiększone. Wyróżnia się trzy formy rodzinnej hiperkalcemii hipokalciurycznej (FHH 1–3), a choroba spowodowana jest głównie przez inaktywację ścieżki sygnałowej związanej z receptorem wapniowym CaSR (*calcium-sensing receptor*) w przytarczycach [4]. W rodzinnej izolowanej pierwotnej nadczynności przytarczyc (FIH, *familial isolated hyperparathyroidism*) poza nadczynnością przytarczyc nie występują żadne inne manifestacje charakterystycze dla wyżej wymienionych zespołów. U niektórych pacjentów stwierdza się jednak mutację w genach meniny, *CDC73*, *CDKN1B* oraz *CASR* [5].

Oprócz wspomnianych wyżej, w diagnostyce różnicowej hiperkalcemii należy wziąć pod uwagę: hiperplazję przytarczyc, wydzielanie PTH przez guz nowotworowy (wybitnie rzadko), wydzielanie PTHrP przez nowotwór, naciek nowotworowy kośćca, choroby ziarniniakowe (np. sarkoidoza), nadmierną podaż witaminy D, tyreotoksykozę oraz stosowanie leków zwiększających stężenie wapnia we krwi np. tiazydów czy litu [2, 6].

Objawy PNP z podziałem na konkretne układy zostały przedstawione w tabeli 1. Warto jednak zaznaczyć, że w wyniku przystosowania do długotrwale podwyższonego stężenia wapnia, część pacjentów może nie zgłaszać żadnych dolegliwości [1]. Uważa się, że w krajach, w których istnieją przesiewowe badania krwi uwzględniające stężenie wapnia, wśród pacjentów z PNP przeważają osoby asymptomatyczne, zdiagnozowane wcześniej, podczas gdy w rejonach, w których skrining nie jest przeprowadzany rutynowo, PNP stwierdza się zazwyczaj podczas diagnostyki powikłań, takich jak kamica nerkowa czy osteoporoza [2].

Prawidłowe stężenie wapnia całkowitego w surowicy osoby dorosłej wynosi 8–10,5 mg/dl, a wapnia zjonizowanego 4–5,6 mg/dl, z uwzględnieniem niewielkich różnic pomiędzy laboratoriami. W zależności od stężenia wapnia w surowicy hiperkalcemię można podzielić na łagodną (wapń całkowity 10,6–11,9 mg/dl), umiarkowaną (wapń całkowity 12–13,9 mg/dl) oraz ciężką (wapń całkowity ≥ 14 mg/dl), jednak już wartości przekraczające 11,2 mg/dl zostały powiązane ze zwiększonym ryzykiem sercowo-naczyniowym [7]. W badaniach laboratoryjnych osoby z PNP spowodowaną gruczolakiem przytarczyc charakterystyczne jest podwyższone stężenie wapnia w surowicy oraz podwyższone lub mieszczące się „nieadekwatnie w normie” stężenie PTH. Ponieważ w surowicy około 45% wapnia jest związane z albuminami, w przypadku pacjentów z hi-

W badaniach laboratoryjnych osoby z PNP spowodowaną gruczolakiem przytarczyc charakterystyczne jest podwyższone stężenie wapnia w surowicy oraz podwyższone lub mieszczące się „nieadekwatnie w normie” stężenie PTH

Tabela 1. Objawy pierwotnej nadczynności przytarczyc

Lokalizacja	Objawy
Układ nerwowy	Zmęczenie, depresja, problemy z koncentracją, demencja, psychoza, śpiączka
Układ kostno-stawowy	Osteopenia/osteoporoza, złamania niskoenergetyczne, chondrokalcynoza (dna rzekoma)
Układ pokarmowy	Zaparcia, choroba wrzodowa żołądka i dwunastnicy, ostre/przewlekłe zapalenie trzustki, kamica żółciowa
Układ sercowo-naczyniowy	Nadciśnienie tętnicze, przerost lewej komory serca, zaburzenia rytmu serca, skrócony odstęp QT, wydłużony odstęp PQ, kalcyfikacja naczyń krwionośnych,
Układ moczowy	Poliuria, kamica nerkowa, kwasica cewkowa

Aktualnie standardem leczenia PNP spowodowanej gruczolakiem przytarczyc jest chirurgiczne usunięcie powiększonego gruczołu

poalbuminemią, należy obliczyć skorygowane stężenie wapnia całkowitego posługując się poniższym wzorem [8]:

skorygowany wapń całkowity [g/dl] = *zmierzony wapń całkowity* [g/dl] + 0,8 × (4,0 – *zmierzone stężenie albuminy w surowicy* [g/dl])

Należy pamiętać, że u osób z hiperkalcemią stężenie PTH mieszczące się w zakresie wartości referencyjnych dla zdrowej populacji (tzw. „w normie") trzeba rozważać jako wynik nieprawidłowy. Fizjologicznie w związku z działaniem ujemnego sprzężenia zwrotnego przy zbyt wysokim stężeniu wapnia (który jest głównym regulatorem sekrecji PTH) wydzielanie parathormonu powinno być stopniowo hamowane, aż do jego całkowitego zatrzymania [5]. Regulacja sekrecji PTH przez wapń zachodzi poprzez interakcje pomiędzy jonami wapnia, a receptorami CaSR obecnymi na powierzchni komórek przytarczyc. Do regulatorów PTH należy także aktywna forma witaminy D, która hamuje transkrypcję PTH oraz proliferację komórek przytarczyc. Należy jednak dodać, że oprócz $1,25(OH)_2D$ syntezowanej w nerkach, supresja wydzielania PTH zachodzi także dzięki lokalnej syntezie przez 1α-25hydroksylazę obecną w przytarczycach. Wysokie stężenie fosforanów w surowicy poprzez wiązanie jonów wapnia i obniżenie kalcemii wpływa stymulująco na syntezę i sekrecję PTH. Co więcej, wyniki niektórych badań sugerują, że fosforany mogą bezpośrednio zwiększać stabilność mRNA PTH, a przez to pobudzać jego wydzielanie. Parathormon oddziałuje głównie na kości, w których reguluje ich homeostazę poprzez stymulację osteoklastów oraz nerki, zwiększając resorpcję zwrotną wapnia. Wtórna nadczynność przytarczyc występująca w przewlekłej chorobie nerek i jest związana z zaburzeniami gospodarki wapniowo-fosforanowej będącymi głównie następstwem upośledzonych funkcji wydalniczej, metabolicznej i wewnątrzwydzielniczej nerek. Najwcześniejszym odchyleniem w badaniach biochemicznych jest wzrost stężenia PTH, a w miarę dalszego spadku filtracji pojawiają się kolejno wzrost stężenia fosforu i spadek stężenia wapnia w surowicy. W późniejszym okresie, szczególnie u chorych leczonych nerkozastępczo, w wyniku stosowania aktywnych metabolitów witaminy D, doustnych preparatów wapnia wiążących fosforany w przewodzie pokarmowym oraz płynu dializacyjnego o dużej zawartości wapnia, może być zauważalna hiperkalcemia [9].

Możliwe jest także występowanie normokalcemicznej formy PNP, która dotyczy około 0,4–3,1% pacjentów. Charakteryzuje się ona podwyższonym przez > 3 miesiące stężeniem PTH przy prawidłowym stężeniu wapnia w surowicy oraz braku potencjalnych przyczyn wtórnej nadczynności przytarczyc takich jak przewlekła choroba nerek czy niedobór witaminy D [10, 11].

W diagnostyce różnicowej przyczyny hiperkalcemii przydatne jest także oznaczenie stężenia fosforanów w surowicy, na który wpływ ma stężenie PTH, $1,25(OH)_2D$, czynnik wzrostu fibroblastów 23 (FGF23) i funkcja nerek. Podwyższone stężenie fosforanów może towarzyszyć hiperkalcemii spowodowanej przez przedawkowanie witaminy D, sarkoidozę i inne choroby ziarniniakowate (gruźlica, choroba kociego pazura) czy przerzuty nowotworowe do kości. Hipofosfatemia natomiast może występować między innymi w przypadku nowotworów wydzielających PTHrP oraz pierwotnej nadczynności przytarczyc (w początkowym stadium choroby fosforany mogą mieścić się w dolnych granicach normy) [12].

Badania obrazowe, które są wykorzystywane do potwierdzenia lokalizacji gruczolaka przytarczyc to USG tarczycy i przytarczyc (czułość 76–87%), Tc-99m-MIBI (Tc-99m-metoksyizobutyloizonitryl), scyntygrafia przytarczyc (czułość ok. 90%; swoistość 97%) oraz tomografia komputerowa szyi. Najnowszym badaniem jest oznaczanie kompletnej cząsteczki patathormonu przed proteolizą

(iPTH, *intact PTH*) w popłuczynach z igły biopsyjnej [13]. Dodatnia wartość predykcyjna w przypadku zastosowania jednocześnie scyntygrafii oraz badania ultrasonograficznego wynosi nawet do 97% [1, 2]. Obraz radiologiczny mogący występować u pacjentów z PNP to obraz „soli z pieprzem" spowodowany demineralizacją kości sklepienia czaszki, resorpcja podokostnowa oraz torbiele kostne [2]. Podczas diagnostyki osteoporozy, w celu oceny gęstości mineralnej kości u pacjentów wykonuje się także badanie densytometryczne. W PNP obniżona gęstość mineralna kości (BMD, *bone mineral density*) jest wykrywana szczególnie w miejscach występowania dużej ilości tkanki kostnej zbitej, budującej między innymi trzony kości długich. Z tego powodu, zalecanie jest aby badanie densytometryczne kości w pacjentów z PNP wykonywać zawsze dodatkowo w 1/3 dystalnej części przedramienia [2]. Wartość uzyskanego podczas badania T-score stanowi zarówno jedno z kryteriów kwalifikacyjnych do leczenia chirurgicznego, a także jest wykorzystywana do obliczenia współczynnika FRAX (*Fracture Risk Assessment Tool*), który oszacowuje ryzyko dużego złamania osteoporotycznego w ciągu 10 lat [14, 15].

W praktyce, w przypadku podejrzenia hiperkalcemii w celu wstępnej diagnostyki różnicowej lekarz podstawowej opieki zdrowotnej może zlecić oznaczenie stężenia wapnia zjonizowanego, kreatyniny, tyreotropiny, oznaczenie wydalania wapnia z moczem, EKG w spoczynku, USG tarczycy i przytarczyc, a w przypadku podejrzenia powikłań USG nerek i jamy brzusznej, RTG kręgosłupa oraz zdjęcie przeglądowe jamy brzusznej, a także gastroskopię [6, 16].

Aktualnie standardem leczenia PNP spowodowanej gruczolakiem przytarczyc jest chirurgiczne usunięcie powiększonego gruczołu. Operacja rekomendowana jest dla pacjentów objawowych oraz osób spełniających minimum 1 z kryteriów przedstawionych w tabeli 2 [5].

U osób niekwalifikujących się aktualnie do zabiegu powinno się co roku oznaczać stężenie wapnia oraz kreatyniny w surowicy, a także co rok lub dwa wykonywać badanie gęstości kości oraz obrazowanie nerek. W przypadku zaobserwowania wzrostu stężenia wapnia całkowitego o 1 mg/dl, zwiększonego ryzyka kamicy nerkowej lub pogorszenia T-score w badaniu densytometrycznym, chory powinien być skierowany na operację. Wykazano także korzystny wpływ paratyroidektomii na jakość życia. Poprawa dobrostanu fizycznego oraz psychicznego była tym większa, im wyższa była przedoperacyjna hiperkalcemia, jednak korzystne zmiany zauważono także u osób z normokalcemicznym PNP [17]. Pacjentom z łagodną hiperkalcemią, zdyskwalifikowanych z operacji należy zalecić spożywanie dużej ilości płynów oraz unikanie leków, których działaniem niepożądanym może być podwyższenie stężenia wapnia we krwi. U osób, które ze względu wartości kalcemii powinny

W praktyce lekarza POZ ważnym wskazaniem do oznaczenia stężenia wapnia wydają się objawy neuropsychiatryczne, szczególnie jeśli pojawiają się one nagle

Tabela 2. Wskazania do paratyroidektomii u osób z bezobjawową pierwotną nadczynnością przytarczyc

Wiek < 50 lat
Stężenie wapnia całkowitego w surowicy > 1 mg/dl powyżej normy
T-score < –2,5 SD w oznaczeniach z kręgosłupa lędźwiowego, szyjki kości udowej, biodra lub dystalnej 1/3 kości promieniowej lub złamanie niskoenergetyczne w wywiadzie
GFR < 60 ml/min/1,73 m^2 lub obecność kamicy nerkowej w wywiadzie lub uwidocznienie kamieni nerkowych w badaniach obrazowych
Wydalanie wapnia z moczem > 400 mg/24 h

GFR (*glomerular filtration rate*) — przesączanie kłębuszkowe; SD (*standard deviation*) — odchylenie standardowe

Próbę tężyczkową należy uznać za badanie o dużej czułości, ale nie o wysokiej swoistości, dlatego nie powinno się rozpoznawać tężyczki tylko na podstawie dodatniego wyniku próby tężyczkowej

zostać poddane operacji, jednak z innych przyczyn zostały z niej zdyskwalifikowane można rozważyć farmakoterapię bisfosfonianem i/lub należącym do kalcymimetyków cynakalcetem [6]. Cynakalcet działając przez receptory wapniowe CaSR zlokalizowane na powierzchni komórek przytarczyc aktywuje ścieżki sygnałowe Gq/Gi. W efekcie dochodzi do hamowania produkcji i sekrecji PTH, a w konsekwencji obniżenia stężenia wapnia w surowicy.

OPIS PRZYPADKU

Pacjentka 38-letnia (bez obciążeń) zgłaszała występujące od kilku miesięcy niespecyficzne objawy takie jak: bóle głowy, zmęczenie, zaburzenia koncentracji, suchość w jamie ustnej oraz okresowo pojawiające się uczucie mrowienia i drętwienia w obrębie języka, ust, rąk oraz stóp. Z powodu wymienionych wyżej objawów zgłosiła się do neurologa, który zalecił wykonanie rezonansu magnetycznego mózgowia oraz próbę tężyczkową [elektromiografia (EMG) z mięśnia I międzykostnego dłoni prawej]. Rezonans magnetyczny (MR, *magnetic resonance*) nie wykazał istotnych odchyleń, natomiast próba tężyczkowa okazała się dodatnia (ryc. 1).

Zalecono ocenę gospodarki wapniowo-fosforanowej, które wykazało hiperkalcemię, ze stężeniem wapnia 11,3 mg%. Następnie pacjentka została skierowana do Kliniki Endokrynologii w celu wyjaśnienia tej nietypowej sytuacji i ustalenia dalszego postępowania. Uzupełniony wywiad potwierdził wieloletnią

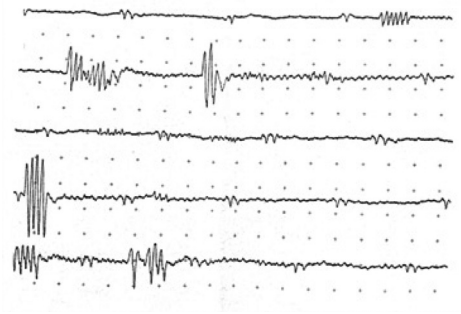

Rycina 1. Zapis elektromiografii (widoczne są multiplety wyładowań)

kamicę nerkową: stan po litotrypsji przezcewkowej oraz zabiegu litotrypsji pozaustrojowej falą uderzeniową (ESWL, *extracorporeal shock wave lithotripsy*) oraz przewlekłe zaparcia.

Przy przyjęciu kobieta była w stanie ogólnym dość dobrym, bez istotnych odchyleń w badaniu przedmiotowym oraz bez cech fenotypowych jawnej endokrynopatii. Wyniki badań laboratoryjnych wykonanych w poradni endokrynologicznej oraz klinice endokrynologii potwierdziły PTH-zależną hiperkalcemię i zostały przedstawione są w tabeli 3.

Z uwagi na młody wiek pacjentki przeprowadzono także przesiewową diagnostykę w kierunku zespołów mnogich nowotworów gruczołów wydzielania wewnętrznego, nie stwierdzając istotnych odchyleń.

Podczas badania ultrasonograficznego tarczycy uwidoczniono hipoechogenną, bogato unaczynioną strukturę położoną grzbietowo do górnej części lewego płata tarczycy. Następnie pod kontrolą USG wykonano biopsję cienkoigłową zmiany. Wynik iPTH

Tabela 3. Wyniki badań laboratoryjnych w klinice endokrynologii

Oznaczany parametr	Wynik	Wartości referencyjne
Wapń całkowity w surowicy (mg%)	11,3	8,9–10
Parathormon intact (pg/dl)	146	11–67
Fosfor nieorganiczny (mg%)	1,9	2,3–4,7
25-hydroksywitamina-D (ng/ml)	23,6	30–100
Kreatynina (mg/dl)	0,75	0,55–1,02

w bioptacie wynoszący 15 726 pg/ml potwierdził, iż opisywana struktura jest przytarczycą. W badaniu cytologicznym potwierdzono, że zmiana wywodzi się z tkanki przytarczyc; zasugerowano zmianę łagodną. Następnie lokalizacja i charakter zmiany zostały potwierdzone w scyntygrafii MIBI. Zdjęcie radiologiczne dłoni nie uwidoczniło zmian kostnych typowych dla nadczynności przytarczyc. Z uwagi na młody wiek pacjentki w badaniu densytometrycznym kości oceniono Z-score, który określa liczbę odchyleń standardowych od wartości należnej dla wieku pacjentki i rekomendowany jest u kobiet przed 35.–40. rokiem życia. Badaniem objęto lędźwiowy odcinek kręgosłupa (Z-score 0,7), bliższy odcinek kości udowej (Z-score w szyjce kości udowej –0,5) oraz kości lewego przedramienia (Z-score –0,3). Uzyskane wartości mieściły się w zakresie oczekiwań dla płci i wieku chorej (ryc. 2).

Dodatkowo, w trakcie pobytu pacjentki w klinice endokrynologii zdiagnozowano zespół lęku napadowego i włączono leczenie selektywnymi inhibitorami zwrotnego wychwytu serotoniny (SSRI, *selective serotonin reuptake inhibitor*) (sertralina 50 mg/d.).

Ze względu na młody wiek oraz objawowy przebieg PNP pacjentkę skierowano na zabieg paratyroidektomii. Po zabiegu operacyjnym nie obserwuje się już hiperkalcemii. Po 3-miesięcznej farmakoterapii sertraliną zauważono znaczne mniejszą częstotliwość ataków paniki.

DYSKUSJA

Wskazaniem do oznaczenia stężenia wapnia w surowicy mogą być objawy sugerujące zarówno hipo-, jak i hiperkalcemię. W opisanym przypadku oznaczenie stężenia wapnia u chorej zostało wykonane z powodu parastezji i drętwienia okolicy ust, dłoni i stóp oraz dodatniej próby tężyczkowej, co sugerowało hipokalcemię. Niespodziewanie uzyskano wynik przeciwny do oczekiwanego. Warto jednak zaznaczyć, że wskazania do diagnostyki zaburzeń gospodarki wapniowo-fosforanowej istniały u pacjentki już dużo wcześniej, o czym świadczą wspomniana w wywiadzie wieloletnia kamica nerkowa oraz przewlekłe zaparcia. W praktyce lekarza podstawowej opieki zdrowotnej, ważnym wskazaniem do oznaczenia stężenia wapnia wydają się objawy neuropsychiatryczne, takie jak przewlekłe zmęczenie, zaburzenia koncentracji, zaburzenia snu, napady lęku czy depresja, szczególnie jeśli pojawiają się one nagle [18].

Wskazaniem do oznaczenia stężenia wapnia w surowicy mogą być objawy sugerujące zarówno hipo-, jak i hiperkalcemię

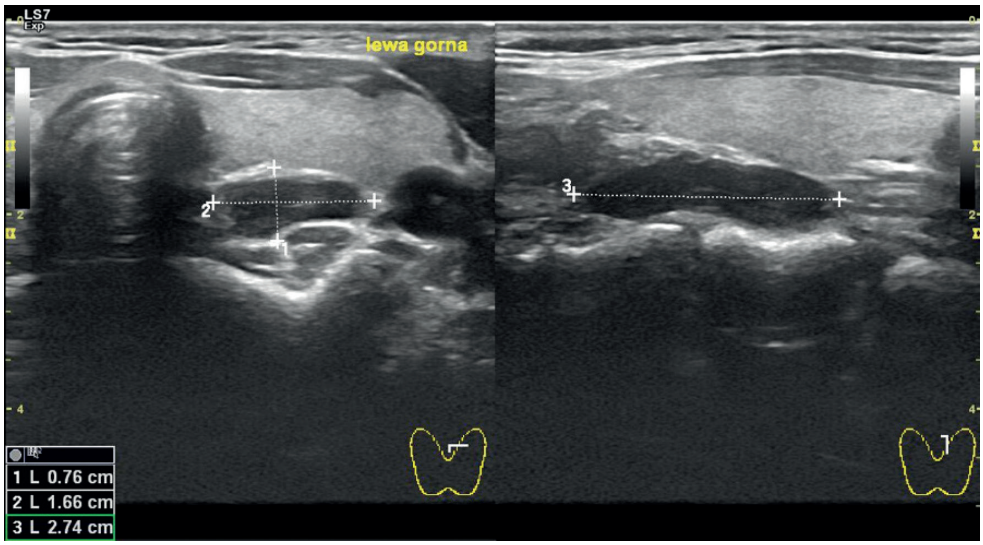

Rycina 2. Badanie ultrasonograficzne szyi — widoczna hipoechogenna struktura o wymiarach 0,76 × 1,66 × 2,74 cm i morfologii sugestywnej dla powiększonej przytarczycy (lewa górna)

Podczas ataków paniki dochodzi do zjawiska nazywanego zespołem hiperwentylacji, który może wywołać objawy tężyczki

W celu możliwego wyjaśnienia etiologii występujących u pacjentki objawów sugerujących hipokalcemię należy zwrócić uwagę na zdiagnozowany w trakcie pobytu w szpitalu zespół lęku napadowego. Podczas ataków paniki dochodzi do zjawiska nazywanego zespołem hiperwentylacji, który może wywołać objawy tężyczki [19]. W wyniku wzrostu pH krwi, więcej kationów wapnia zostaje związanych z albuminami i pomimo możliwych braku zmian w stężeniu całkowitego wapnia, stężenie aktywnego (zjonizowanego) wapnia spada. Szacuje się, że wzrost pH o 0,1 jednostki powoduje spadek stężenia zjonizowanego wapnia o około 0,4 mg/dl. W zależności od pH krwi, stężenie wapnia zjonizowanego można obliczyć według poniższego wzoru [20, 21] (ryc. 3):

skorygowany wapń zjonizowany (przy pH 7,40) = *zmierzony wapń zjonizowany* × [1 – 0,53 × (7,40 – *aktualne pH krwi*)].

W opisywanym przypadku u pacjentki nie wykonywano badań laboratoryjnych podczas napadów hiperwentylacji, jednak po dokładnym zebraniu wywiadu, który wskazywał na powiązanie pomiędzy atakami paniki a występującym uczuciem parastezji i drętwieniem oraz biorąc pod uwagę, że nawet u 10% dorosłych może występować zespół hiperwentylacji [22], wydaje się on prawdopodobnym wyjaśnieniem.

Próba tężyczkowa wykonana u pacjentki polegała na odczycie EMG z I mięśnia międzykostnego dłoni prawej po 10-minutowym okresie niedokrwienia spowodowanym uciskiem manometru oraz dodatkowo spontanicznej hiperwentylacji w ciągu ostatnich 2 minut badania. Kryteria, według których na podstawie zapisu EMG można by było zdiagnozować tężyczkę, nie są ujednolicone. Niektórzy autorzy uważają nawet, że z powodu braku jednoznacznych wytycznych powinno się zastąpić określenie „zapis EMG typowy dla tężyczki" stwierdzeniem „obraz EMG spotykany u osób z tężyczką". Co więcej, wyładowania, które występują u osób z tężyczką, są zauważalne także w wielu innych jednost-

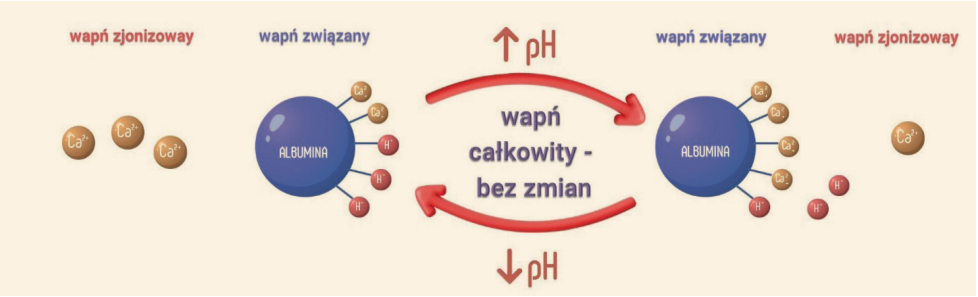

Rycina 3. Zmiana stężenia wapnia zjonizowanego w wyniku wzrostu pH krwi

Tabela 4. Sytuacje (poza tężyczką), w których mogą występować zmiany w badaniu elekromiograficznym

Mioklonie	Dublety, triplety i multiplety
Stwardnienie zanikowe boczne	Stwardnienie zanikowe boczne
Zespół cieśni nadgarstka	Neuromiotomie*
Nauropatie towarzyszące tyreotoksykozie	Myokymie**
Zespół Guillaina-Barrégo	Zaburzenia funkcji kanału potasowego
Zatrucie substancjami blokującymi antycholinoesterazę	Leczenie fluorochinolonami, statynami, furaginą

*Zaburzenia nerwowe, które powodują nagłą, niekontrolowaną aktywność mięśni; spowodowane są patologią kanałów potasowych w zakończeniach nerwowych; **Mimowolne skurcze mięśni

kach chorobowych lub po spożyciu niektórych leków. Próbę tężyczkową należy więc uznać za badanie o dużej czułości, ale nie o wysokiej swoistości, dlatego nie powinno się rozpoznawać tężyczki tylko na podstawie dodatniego wyniku próby tężyczkowej [23]. Patologie, które mogą zmieniać zapis EMG podczas próby tężyczkowej, podsumowano w tabeli 4.

WNIOSKI

Podsumowując, najprawdopodobniej w opisanym przypadku u pacjentki występowały objawy hiperkalcemii spowodowanej pierwotną nadczynnością przytarczyc w wyniku gruczolaka lewej górnej przytarczycy oraz okresowo objawy hipokalcemii związane z napadami hiperwentylacji i konsekwencjami zasadowicy oddechowej.

PIŚMIENNICTWO

1. Masi L. Primary Hyperparathyroidism. Front Horm Res. 2019; 51: 1–12, doi: 10.1159/000491034, indexed in Pubmed: 30641515.
2. Khan AA, Hanley DA, Rizzoli R, et al. Primary hyperparathyroidism: review and recommendations on evaluation, diagnosis, and management. A Canadian and international consensus. Osteoporos Int. 2017; 28(1): 1–19, doi: 10.1007/s00198-016-3716-2, indexed in Pubmed: 27613721.
3. McDonnell JE, Gild ML, Clifton-Bligh RJ, et al. Multiple endocrine neoplasia: an update. Intern Med J. 2019; 49(8): 954–961, doi: 10.1111/imj.14394, indexed in Pubmed: 31387156.
4. Cristina EV, Alberto F. Management of familial hyperparathyroidism syndromes: MEN1, MEN2, MEN4, HPT-Jaw tumour, Familial isolated hyperparathyroidism, FHH, and neonatal severe hyperparathyroidism. Best Pract Res Clin Endocrinol Metab. 2018; 32(6): 861–875, doi: 10.1016/j.beem.2018.09.010, indexed in Pubmed: 30665551.
5. Bilezikian JP, Cusano NE, Khan AA, et al. Primary hyperparathyroidism. Nat Rev Dis Primers. 2016; 2: 16033, doi: 10.1038/nrdp.2016.33, indexed in Pubmed: 27194212.
6. Minisola S, Pepe J, Piemonte S, et al. The diagnosis and management of hypercalcaemia. BMJ. 2015; 350: h2723, doi: 10.1136/bmj.h2723, indexed in Pubmed: 26037642.
7. Wermers R, Khosla S, Atkinson E, et al. Survival after the diagnosis of hyperparathyroidism: a population-based study. The American Journal of Medicine. 1998; 104(2): 115–122, doi: 10.1016/s0002-9343(97)00270-2.
8. Gellert R. Hipo- i hiperkalcemia- patogeneza i problemy terapeutyczne. Forum Nefrologiczne. 2011; 4(4): 373–382.
9. Diagnostyka i leczenie wtórnej nadczynności przytarczyc. Forum Nefrologiczne. 2009; 2(4): 222–226.
10. Cusano NE, Maalouf NM, Wang PY, et al. Normocalcemic hyperparathyroidism and hypoparathyroidism in two community-based nonreferral populations. J Clin Endocrinol Metab. 2013; 98(7): 2734–2741, doi: 10.1210/jc.2013-1300, indexed in Pubmed: 23690312.
11. Bollerslev J, Rejnmark L, Zahn A, et al. 2021 PARAT Working Group. European Expert Consensus on Practical Management of Specific Aspects of Parathyroid Disorders in Adults and in Pregnancy: Recommendations of the ESE Educational Program of Parathyroid Disorders. Eur J Endocrinol. 2022; 186(2): R33–R63, doi: 10.1530/EJE-21-1044, indexed in Pubmed: 34863037.
12. Koumakis E, Cormier C, Roux C, et al. The causes of hypo- and hyperphosphatemia in humans. Calcif Tissue Int. 2021; 108(1): 41–73, doi: 10.1007/s00223-020-00664-9, indexed in Pubmed: 32285168.
13. Obołończyk Ł, Karwacka I, Wiśniewski P, et al. The current role of parathyroid fine-needle biopsy (P-FNAB) with iPTH-washout concentration (iPTH-WC) in primary hyperparathyroidism: a single center experience and literature review. Biomedicines. 2022; 10(1), doi: 10.3390/biomedicines10010123, indexed in Pubmed: 35052802.
14. Kanis JA, Johansson H, Harvey NC, et al. A brief history of FRAX. Arch Osteoporos. 2018; 13(1): 118, doi: 10.1007/s11657-018-0510-0, indexed in Pubmed: 30382424.
15. Johansson H, Azizieh F, Al Ali N, et al. FRAX- vs. T-score-based intervention thresholds for osteoporosis. Osteoporos Int. 2017; 28(11): 3099–3105, doi: 10.1007/s00198-017-4160-7, indexed in Pubmed: 28782072.
16. Niedzielski A, OBWIESZCZENIE MINISTRA ZDROWIA z dnia 15 lutego 2021 r. w sprawie ogłoszenia jednolitego tekstu rozporządzenia Ministra Zdrowia w sprawie świadczeń gwarantowanych z zakresu podstawowej opieki zdrowotnej.
17. Mohan B, Abuji K, Dahiya D, et al. Quality of life assessment after parathyroidectomy in symptomatic primary hyperparathyroidism using the SF-36 questionnaire. Turk J Surg. 2021; 37(3): 247–252, doi: 10.47717/turkjsurg.2021.5156, indexed in Pubmed: 35112059.
18. Serdenes R, Lewis M, Chandrasekhara S. A clinical review of the psychiatric sequelae of primary hyperparathyroidism. Cureus. 2021; 13(10): e19078, doi: 10.7759/cureus.19078, indexed in Pubmed: 34722014.
19. Parasa M, Saheb SM, Vemuri NN. Cramps and tingling: A diagnostic conundrum. Anesth Essays Res. 2014; 8(2): 247–249, doi: 10.4103/0259-1162.134524, indexed in Pubmed: 25886236.
20. Baird GS. Ionized calcium. Clin Chim Acta. 2011; 412(9-10): 696–701, doi: 10.1016/j.cca.2011.01.004, indexed in Pubmed: 21238441.
21. Watchko J, Bifano EM, Bergstrom WH. Effect of hyperventilation on total calcium, ionized calcium, and serum phosphorus in neonates. Crit Care Med.

1984; 12(12): 1055–1056, doi: 10.1097/00003246-198412000-00011, indexed in Pubmed: 6510002.
22. Thomas M, McKinley RK, Freeman E, et al. The prevalence of dysfunctional breathing in adults in the community with and without asthma. Prim Care Respir J. 2005; 14(2): 78–82, doi: 10.1016/j.pcrj.2004.10.007, indexed in Pubmed: 16701702.
23. Kołłątaj W, Kołłątaj B, Klatka M, et al. Latent tetany and neuromuscular excitability. Pediatric Endocrinology. 2018; 17(2): 97–106, doi: 10.18544/ep-01.17.02.1696.

Rumień guzowaty u 7-letniego chłopca w przebiegu infekcji *Mycoplasma Pneumoniae* i *Salmonella Enteritidis*

Erythema Nodosum in a boy with *Mycoplasma Pneumoniae* and *Salmonella Enteritidis* infection

Małgorzata Kusibab, Karolina Trząska
Zagłębiowskie Centrum Onkologii, Dąbrowa Górnicza

STRESZCZENIE

Rumień guzowaty (RG, *Erythema Nodosum*) jest najczęstszą kliniczną odmianą zapalenia tkanki podskórnej (*panniculitis*). Zazwyczaj objawia się nagłym wystąpieniem bolesnych, ucieplonych, słabo odgraniczonych guzków średnicy 1–10 cm lokalizowanych symetrycznie na przednich powierzchniach podudzi. Pojawieniu się zmian skórnych prawie zawsze towarzyszą objawy ogólnoustrojowe, takie jak: gorączka, osłabienie, bóle i zapalenie stawów, bóle głowy. Na rodzaj obserwowanych objawów ma wpływ przede wszystkim czynnik etiologiczny. Wtórny rumień guzowaty występuje w przebiegu wielu chorób infekcyjnych, autoimmunologicznych czy nowotworowych, a także w związku z przyjmowaniem niektórych leków. W 20–50% rozpoznaje się rumień guzowaty idiopatyczny (pierwotny), w którym nie udaje się określić czynnika wywołującego. Postępowanie terapeutyczne w przypadku rumienia guzowatego stanowi leczenie choroby podstawowej oraz leczenie łagodzące objawy choroby.

W artykule został omówiony przypadek 7-letniego pacjenta z rumieniem guzowatym. Na podstawie przeprowadzonej diagnostyki u chłopca rozpoznano zakażenie *Mycoplasma pneumoniae* oraz *Salmonella enteritidis*, które stanowiło czynnik etiologiczny prezentowanych objawów.

Forum Medycyny Rodzinnej 2023, tom 17, nr 1, 11–17

Słowa kluczowe: rumień guzowaty, zapalenie tkanki podskórnej, salmonelloza, *Mycoplasma pneumoniae*

ABSTRACT

***Erythema Nodosum* (EN) is the most common variety clinical form of inflammation of the subcutaneous tissue. Normally the first symptom of ET may be a sudden, painful, heated, limited nodule with a diameter of 1–10 cm, were localized symmetrically on front side of the lower leg. First sign like skin changes are apparrience common with systemic disease**

Adres do korespondencji:
Małgorzata Kusibab
Zagłębiowskie Centrum Onkologii
ul. Szpitalna 13, 41–300 Dąbrowa Górnicza
e-mail: malgorzata.kusibab1@gmail.com

Copyright © 2023 Via Medica
ISSN 1897–3590
e-ISSN 1897–7839

like a fever, weakness, inflammatory diseases, headache. Incidence depends on ethnicity. Systemic diseases caused by infections, inflammations, cancers, drugs attend in process Secondary ET. Idiopathic Erythema Nodosum have been found in about 20–50% cases in which cannot determine a main factor. Therapy option is a execute a core disease treatment and relieving the symptoms of the disease. The article describe a 7 years old patient case with *Erythema Nodosum*. Based on executed boy medical diagnostic recognize infection of *Mycoplasma Pneumoniae* and *Salmonella Enteritidis* which was the etiological factor of the presented symptoms.

Forum Medycyny Rodzinnej 2023, vol 17, no 1, 11–17

Key words: *Erythema Nodosum*, inflammation of the subcutaneous tissue, *Salmonellosis*, *Mycoplasma Pneumoniae*

Rumień guzowaty może być pierwszym symptomem choroby zakaźnej, ogólnoustrojowej lub nowotworowej

WSTĘP

Rumień guzowaty (RG; EN, *Erythema Nodosum*) jest najczęstszą kliniczną odmianą zapalenia tkanki podskórnej (*panniculitis*). Morfologiczny obraz zmian w RG to guzki zlokalizowane zwykle na przedniej powierzchni podudzi [1].

W patofizjologii RG odgrywa rolę czynnik środowiskowy — najczęściej infekcyjny, w odpowiedzi na jego działanie uruchamiane zostają procesy immunologiczne prowadzące do tworzenia kompleksów immunologicznych w naczyniach skóry i przegrodach zrazików tłuszczowych. Kompleksy immunologiczne, krążąc we krwi, aktywują układ dopełniacza. W rozwoju choroby mamy do czynienia z typem IV (opóźnionym) reakcji nadwrażliwości [2].

Obserwowana jest sezonowość zachorowań na rumień guzowaty, z przewagą w sezonie wiosenno-letnim i jesiennym, prawdopodobnie wynikająca ze zwiększonej liczby infekcji paciorkowcowych w tym okresie. Rumień guzowaty jest najczęstszą postacią zapalenia tkanki podskórnej u dzieci, jednocześnie jest bardzo rzadko spotykany w grupie pacjentów pediatrycznych. Występuje z taką samą częstotliwością u dziewczynek i chłopców. Wśród osób dorosłych ponad 6-krotnie częściej chorują kobiety w 2.–4. dekadzie życia [3, 4].

Rumień guzowaty może być pierwszym symptomem choroby zakaźnej, ogólnoustrojowej czy nowotworowej. W 20–50% stanowi objaw izolowany — wówczas rozpoznaje się RG idiopatyczny (pierwotny) [5].

ETIOLOGIA

W około 45–75% przypadków RG ma postać wtórną do innych schorzeń. W pozostałych przypadkach nie udaje się ustalić czynnika wywołującego objawy. W tabeli 1 przedstawiono wybrane najczęstsze czynniki etiologiczne RG u dzieci [5, 6].

OBJAWY KLINICZNE

Objawy skórne

Rumień guzowaty to rodzaj zapalenia tkanki podskórnej zazwyczaj objawiający się nagłym wystąpieniem bolesnych, ucieplonych, słabo odgraniczonych guzków średnicy 1–10 cm [1, 3].

Najczęściej zmiany lokalizują się symetrycznie na przednich powierzchniach podudzi, mogą również, choć znacznie rzadziej, sytuować się na kolanach, udach, tułowiu, przedramionach, ramionach, a nawet szyi i twarzy. Lokalizacja zmian na podudziach prawdopodobnie wynika ze stosunkowo ubogiego zapatrzenia w naczynia tętnicze i żylne tej okolicy ciała oraz jej istotnego obciążenia grawitacyjnego. Początkowo guzki są wyraźnie uniesione ponad powierzchnię skóry, w miarę ewolucji stają się coraz bardziej płaskie. Zmienia się także ich barwa — od

Tabela 1. Etiologia rumienia guzowatego u dzieci

Pierwotny	
Idiopatyczny	
Wtórny	
Zakażenia	Bakteryjne
	Grzybicze
	Wirusowe
	Pierwotniakowe
Choroby ogólnoustrojowe	Sarkoidoza
	Nieswoiste zapalenia jelit
	Celiakia
	Autoimmunologiczne zapalenie wątroby
	Zapalenia naczyń, np. Choroba Kawasakiego, ziarniniak Wegenera
	Reumatoidalne zapalenie stawów
	Zespół Sjögrena
	Toczeń rumieniowaty układowy
Choroby nowotworowe	Białaczka
	Chłoniak — ziarniczy (Hodgkina), nieziarniczy
Leki	Penicylina, makrolidy, aspiryna, azatiopryna

żywoczerwonej, poprzez odcień purpurowy, następnie brunatnozielony i żółty (przypominając siniak) w końcowej fazie choroby [4, 7, 8].

Zmiany w RG zwykle utrzymują się przez okres 2–6 tygodni, podczas ich zanikania nie obserwuje się powstawania owrzodzeń, atrofii czy blizn. U dzieci RG może ustępować z pozostawieniem łagodnych przebarwień pozapalnych [9].

OBJAWY OGÓLNE

Pojawieniu się zmian skórnych prawie zawsze towarzyszą objawy ogólnoustrojowe takie jak gorączka, osłabienie, bóle i zapalenie stawów, bóle głowy. Wszystkie wymienione mogą wyprzedzać wystąpienie zmian skórnych do 3 tygodni [4, 10]. Na rodzaj obserwowanych objawów ma wpływ przede wszystkim czynnik etiologiczny. Dlatego istotnym jest uwzględnienie w wywiadzie chorobowym niedawno przebytych infekcji dróg oddechowych czy przewodu pokarmowego. W zależności od przyczyny infekcyjnej można obserwować nieżyt dróg oddechowych, kaszel, zapalenie spojówek, ból brzucha, nudności, wymioty czy biegunkę. Rzadziej spotyka się hepatosplenomegalię i powiększenie węzłów chłonnych [7]. Najczęstszym z wymienianych objawów towarzyszących zapaleniu tkanki podskórnej jest zapalenie stawów skokowych. Obrzęk stawów ustępuje wraz z remisją zmian skórnych, ale bóle stawów mogą się utrzymywać nawet do 2 lat po ustąpieniu rumienia guzowatego. Zwykle nie dochodzi do zniszczenia stawów, a płyn maziowy jest sterylny [9].

Najczęstszym z wymienionych objawów towarzyszących zapaleniu tkanki podskórnej jest zapalenie stawów skokowych

OBRAZ HISTOPATOLOGICZNY

Specyficzną cechą zmian w RG jest stan zapalny przegród łącznotkankowych zrazików tłuszczowych. Wynika on z nacieku z neutrofilii, limfocytów, histiocytów i eozynofilów w tkance podskórnej. Opisuje się tak zwane ziarniniaki Mieschera — skupiska histiocytów w centralnej części zmian skórnych. Postępujący proces zapalny prowadzi do włóknienia zwykle bez powstania blizn i zmian martwiczych. W przebiegu choroby nie dochodzi do zapalenia naczyń, co pozwala różnicować

Diagnostyka RG powinna obejmować wykonanie podstawowych badań laboratoryjnych i obrazowych, a następnie badań dodatkowych

zmiany skórne z innymi procesami chorobowymi, między innymi z guzkowym zapaleniem tętnic [2, 8].

DIAGNOSTYKA

Po wnikliwie przeprowadzonym wywiadzie uwzględniającym przebyte infekcje, choroby przewlekłe, wywiad rodzinny oraz przyjmowane przez pacjenta leki, diagnostyka RG powinna obejmować wykonanie podstawowych badań laboratoryjnych i obrazowych, a następnie badań dodatkowych. U większości chorych obserwuje się podwyższone wykładniki stanu zapalnego — białka C-reaktywnego (CRP, *C-reactive protein*), odczynu Biernackiego (OB), w morfologii najczęściej podwyższoną leukocytozę z rozmazem przesuniętym w kierunku neutrofili. Niekiedy pojawia się również wzrost stężenia aminotransferaz wątrobowych [1, 7].

W przypadkach, gdy wystąpienie RG zostało poprzedzone infekcją dróg oddechowych, należy wykonać badanie odczynu antystreptolizynowego (ASO) i/lub wymazu z gardła w kierunku zakażenia paciorkowcem beta-hemolizującym grupy A — infekcje wywołane przez *Streptoccocus* stanowią 44–48% przypadków chorych z RG. Jeśli nie udaje się ustalić etiologii RG, wskazane jest wykonanie dodatkowych badań, między innymi badań bakteriologicznych przewodu pokarmowego: posiew kału w kierunku *Salmonella*/*Shigella*, *Yersinia*, *Campylobacter*, *H. pylori* w kale, badanie kału w kierunku infestacji pasożytniczych. W diagnostyce należy uwzględnić zakażenia bakteriami atypowymi układu oddechowego — *M.pneumoniae*, *Ch.pneumoniae*, *Legionella*. Próba tuberkulinowa jest pomocna w wykluczeniu zakażenia prątkiem gruźlicy. Etiologię RG mogą stanowić również infekcje wirusowe — wirus Eppsteina-Barr, cytomegalowirus, wirusy zapalenia wątroby typu B i C [3].

Podstawowym badaniem obrazowym jest zdjęcie rentgenowskie klatki piersiowej, które pozwala uwidocznić zmiany zapalne płuc, gruźlicę czy sarkoidozę. Badanie ultrasonograficzne jamy brzusznej jest pomocne między innymi w zobrazowaniu powiększonych węzłów chłonnych krezkowych, np. w zakażeniu *Yersinia spp*. W przypadkach trudnych diagnostycznie oraz słabo reagujących na leczenie należy rozważyć badania w kierunku chorób układowych [przeciwciała przeciwjądrowe (ANA, *anti-nuclear antibodies*), czynnik reumatoidalny w postaci ludzkiego antygenu leukocytarnego B27 (HLA-B27, *human leucocyte antygen B27)*]. W piśmiennictwie wskazywano na związek RG z przyjmowaniem niektórych leków i szczepień [4, 5, 10].

Dobór badań diagnostycznych zawsze powinien być adekwatny do wywiadu zebranego od pacjenta. Pomimo szerokiego zakresu dostępnej diagnostyki w wielu przypadkach (aż w ponad 50%) etiologia RG pozostaje nieznana. W rumieniu guzowatym rozpoznanie stawia się na podstawie charakterystycznego obrazu klinicznego. Biopsja zmian guzowatych zwykle nie jest potrzebna do ustalenia rozpoznania — wykonuje się ją głównie w niejasnych przypadkach — obraz histopatologiczny odpowiada *panniculitis* [5].

DIAGNOSTYKA RÓŻNICOWA

Rozpoznanie różnicowe powinno obejmować [2, 11]:

1) Zmiany w tkance podskórnej wywołane bezpośrednio przez zakażenie (najczęściej gronkowcowe).
2) Zapalenie naczyń skóry, na przykład pokrzywkowe zapalenie naczyń.
3) Zapalenia tkanki tłuszczowej:

- postać przegrodowa: podostre guzkowe wędrujące zapalenie tkanki tłuszczowej (choroba Villanovy),
- postać zrazikowa: choroba Webera-Christiana, choroba Rothmanna-Makaia, w przebiegu zaburzeń enzymatycznych (choroby trzustki, niedobór alfa1-antytrypsyny), w przebiegu lipodystrofii, w przebiegu chorób tkanki łącznej (twar-

dzina układowa, zapalenie wielomięśniowe),
- postać mieszana — zapalenie tkanki tłuszczowej w przebiegu tocznia rumieniowatego układowego,
- związana z zapaleniem małych lub średnich naczyń — zapalenie leukoklastyczne.

4) Rumień stwardniały: na przykład guzowate zapalenie tkanki podskórnej w przebiegu gruźlicy.
5) Powierzchowne zapalenie żył.
6) Guzkowe zapalenie tętnic, na przykład w przebiegu zakażenia WZW B i C.
7) Chłoniak skóry z limfocytów B — zmiany podobne do rumienia guzowatego na kończynach dolnych. Histopatologicznie: obecność nacieków limfocytarnych.

LECZENIE

Postępowanie terapeutyczne w przypadku rumienia guzowatego to w pierwszej kolejności leczenie choroby podstawowej, a więc w zależności od przyczyny antybiotykoterapia, leki przeciwgrzybicze, przeciwpasożytnicze itd. [2].

W łagodnej postaci postępowanie ogranicza się do zachowania oszczędzającego trybu życia z unikaniem kontaktowych podrażnień zmienionej chorobowo tkanki. Poprawę przynosi leczenie preparatami miejscowymi. Leki pierwszego wyboru spośród preparatów ogólnych to niesteroidowe leki przeciwzapalne (NLPZ), które pozwalają zmniejszyć dolegliwości bólowe. Stosowanie ogólnoustrojowo glikokortykosteroidów jest zarezerwowane dla przypadków nasilonych zmian skórnych, utrzymujących się ponad 6 tygodni po wykluczeniu przyczyn infekcyjnej lub nowotworowej [3, 6]. Postępowanie terapeutyczne zostało przedstawione w tabeli 2.

OPIS PRZYPADKU

Siedmioletni pacjent został przyjęty na oddział pediatryczno-alergologiczny z powodu zmian skórnych zlokalizowanych na kończynach górnych i dolnych. Z wywiadu wiadomo, że w dniu poprzedzającym przyjęcie zaobserwowano u dziecka pojedynczą, dobrze odgraniczoną i uwypukloną, bolesną zmianę skórną o wzmożonym ucieplenu zlokalizowaną w obrębie przyśrodkowej powierzchni stawu skokowego prawego. Po kilkunastu godzinach podobne zmiany obserwowano na skórze podudzi. Objawom towarzyszyła gorączka do 38°C oraz ból głowy. Konsultowany w placówce nocnej i świątecznej opieki zdrowotnej — z powodu nasilenia dolegliwości skierowany do leczenia szpitalnego. Ponadto wiadomo, że około 1,5 tygodnia przed przyjęciem u chłopca obserwowano objawy nieżytu żołądkowo-jelitowego. Wiadomo również, że około 5 miesięcy wcześniej dziecko przebyło zakażenie wirusem Sars-CoV-2- z kilkudniową gorączką i objawami infekcji górnych dróg oddechowych.

Chłopiec pozostaje pod stałą opieką poradni okulistycznej (zez zbieżny) oraz kardiologicznej (przetrwały otwór owalny). Nie przyjmuje leków na stałe, alergii nie stwier-

W łagodnej postaci postępowanie ogranicza się do zachowania oszczędzającego trybu życia z unikaniem kontaktowych podrażnień zmienionej chorobowo tkanki

Tabela 2. Postępowanie lecznicze w rumieniu guzowatym

Leczenie miejscowe	Leczenie ogólne
Zimne, wilgotne okłady, bandaże kompresyjne Maści zawierające heparynoidy	Niesteroidowe leki przeciwzapalne w pełnej dobowej dawce, doustnie
Maść ichtiolowa	Glikokortykosteroidy doustnie (prednizon)
Glikokortykosteroidy miejscowe o słabej sile działania, np. propionian flutykazonu	Kolchicyna — w rumieniu guzowatym w przebiegu zespołu Behçeta Hydroksychlorochina

Podstawowe znaczenie w ustaleniu przyczyny występowania RG i postawieniu trafnej diagnozy dla lekarza pierwszego kontaktu ma szczegółowo zebrany wywiad lekarski

dzono. Wywiad okołoporodowy nieobciążony. Przy przyjęciu stan ogólny chłopca był średni, zgłaszał silny ból kończyn dolnych. W badaniu przedmiotowym wśród odchyleń od stanu prawidłowego stwierdzano nadmierne ucieplenie powłok skórnych, cechy miernego stopnia odwodnienia oraz liczne guzowate zmiany skórne barwy żywoczerwonej o wzmożonym ucieplenu, bolesne podczas palpacji, zlokalizowane na skórze przednich powierzchni podudzi, stawów skokowych i kolanowych. W badaniach laboratoryjnych: CRP 6,9 mg/l, OB 57 mm/h, prokalcytonina 0,17 ng/ml, w morfologii leukocytoza 12,99 tys./μl z segmentocytozą. Pozostałe badania: ASO (pomiar stężenia antystreptolizyny), RF (*reumatoidal factor*), mocznik, kreatynina, Aminotransferaza alaninowa (ALT), aminotransferaza asparaginianowa (AST), stężenia poszczególnych klas immunoglobulin, badanie ogólne moczu- prawidłowe. Badaniem kału wykluczono obecność antygenu rota- i adenowirusa, infestacje pasożytnicze. W posiewie kału stwierdzono wzrost bakterii *Salmonella*, wykluczając jednocześnie zakażenie bakteria *Yersinia*, *Shigella* oraz *Campylobacter*. W badaniu radiologicznym klatki piersiowej uwidoczniono obustronnie zmiany zapalne w dolnych partiach płuc. W USG jamy brzusznej bez nieprawidłowości. Na oddziale leczniczo stosowano leki przeciwzapalne i przeciwgorączkowe, nawodnienie pozajelitowe, miejscowo na zmiany skórne maść z hydrokortyzonem 1%, emolienty. W toku diagnostyki uzyskano dodatnie wyniki przeciwciał klasy IgM (immunoglobulina M) i IgG (immunoglobulina G) w kierunku *Mycoplasma pneumoniae* wskazujące na aktywną ostrą fazę zakażenia. Jednocześnie wykluczono zakażenie CMV (*cytomegalovirus*) oraz EBV (*Epstein-Barr virus*). Z uwagi na utrzymujące się stany gorączkowe w 6. dobie hospitalizacji kontrolowano badania laboratoryjne. Z uwagi na wzrost parametrów stanu zapalnego oraz potwierdzone radiologicznie zapalenie płuc o etiologii *Mycoplasma pneumoniae* zastosowano antybiotykoterapię klarytromycyną w osłonie probiotyku. W wyniku zastosowanego leczenia uzyskano znaczącą poprawę stanu ogólnego dziecka i stopniowe ustępowanie dolegliwości.

PODSUMOWANIE

Rumień guzowaty nie jest często obserwowany w populacji pediatrycznej, ale może sugerować wiele przyczyn chorobowych. Podstawowe znaczenie w ustaleniu przyczyny występowania RG i postawieniu trafnej diagnozy dla lekarza pierwszego kontaktu ma szczegółowo zebrany wywiad lekarski. Częstym czynnikiem etiologicznym są infekcje, tak jak w zaprezentowanym przypadku klinicznym, gdzie podłoże prezentowanych objawów stanowiło jednoczesne zakażenie *Salmonella enteritidis* i *Mycoplasma pneumoniae*. Jeżeli udaje się ustalić etiologię — podstawowe znaczenie ma leczenie choroby podstawowej.

PIŚMIENNICTWO

1. Kamińska-Sobczak A, Karska E, Lange A, et al. Erythema nodosum in a child with Salmonella Enteritidis infection. Pediatr Med Rodz. 2021; 17(2): 168–172, doi: 10.15557/pimr.2021.0026.
2. Bogna Grygiel-Górniak B, Puszczewicz M. Diagnostyka różnicowa rumienia guzowatego. Medycyna po Dyplomie. 2016; 25(5): 48–54.
3. Potempa-Jeziorowska M, Sedlaczek K, Jonczyk P, et al. Rumień guzowaty – jeden objaw, wiele przyczyn? Pediatr Med Rodz. 2018; 14(4): 381–385, doi: 10.15557/PiMR.2018.0048.
4. Potempa-Jeziorowska M, Sedlaczek K, Jonczyk P, et al. Rumień guzowaty — kręta droga do rozpoznania przyczyny. Varia Medica. 2019; 3(2): 131–136.
5. Trapani S, Rubino C, Lodi L, et al. Rumień guzowaty u dzieci. Przegląd danych i praktyczne postępowanie. Medycyna Praktyczna. 2022; 9(4): 511.
6. Mijas J, Krasuska-Rzemińska P. https://forumpediatrii.pl/artykul/rumien-guzowaty-u-dzieci (7.11.2022).
7. Zaniewski P, Flisiak I, Chodynicka B. Rumień guzowaty u dziecka – opis przypadku. Przegl Dermatol. 2011; 98(4): 345–349.
8. Chowaniec M, Starba A, Wiland P. Erythema nodosum - review of the literature. Reumatologia. 2016; 54(2): 79–82, doi: 10.5114/reum.2016.60217, indexed in Pubmed: 27407284.
9. Schwartz RA, Nervi SJ. Erythema nodosum: a sign of systemic disease. Am Fam Physician. 2007; 75(5): 695–700, indexed in Pubmed: 17375516.

10. Świdrowska-Jaros J,Zimmermann-Górska I.Rumień guzowaty. https://www.mp.pl/podrecznik/pediatria/chapter/B42.87.9.7.1 (7.11.2022).
11. Zimmermann-Górska I, Tuchocka-Kaczmarek A. Rumień guzowaty. https://www.mp.pl/interna/chapter/B16.II.16.25 (7.11.2022).

Aleksandra Kuźniak[1], Sara Shawkat[1], Liliana Łykowska-Szuber[1], Joanna Ryczkowska[2], Agnieszka Dobrowolska[1], Iwona Krela-Kaźmierczak[1]
[1]Katedra i Klinika Gastroenterologii, Dietetyki i Chorób Wewnętrznych, Uniwersytet Medyczny im. Karola Marcinkowskiego w Poznaniu
[2]Katedra Radiologii Ogólnej i Neuroradiologii, Uniwersytet Medyczny im. Karola Marcinkowskiego w Poznaniu

Rak żołądka — opis przypadku

Gastric cancer — case report

STRESZCZENIE

W artykule przedstawiono przypadek 80-letniego pacjenta przyjętego do Kliniki Gastroenterologii, Dietetyki i Chorób Wewnętrznych w Poznaniu w celu diagnostyki niedokrwistości. W pracy zawarto krótką charakterystykę raka żołądka, etiologię, diagnostykę z naciskiem na wiele informacji szczególnie przydatnych dla lekarzy medycyny rodzinnej, oraz leczenie. Celem pracy jest podkreślenie konieczności wieloaspektowego i wielodyscyplinarnego podejścia do pacjenta z wywiadem chorób nowotworowych.

Forum Medycyny Rodzinnej 2023, tom 17, nr 1, 18–23

Słowa kluczowe: rak żołądka, diagnostyka, niedokrwistość

ABSTRACT

The article presents the case of an 80-year-old patient admitted to the Department of Gastroenterology, Internal Medicine and Dietetics in Poznań for the diagnosis of anaemia. The paper contains a short description of gastric cancer, etiology, diagnostics with an emphasis on a number of information particularly useful for family medicine doctors and treatment. The aim of the study is to emphasize the need for a multifaceted and multidisciplinary approach to a patient with a history of cancer.

Forum Medycyny Rodzinnej 2023, vol 17, no 1, 18–23

Key words: gastric cancer, diagnostics, anaemia

WSTĘP

Rak żołądka, w latach 70. XX wieku jeden z najczęstszych nowotworów przewodu pokarmowego, wciąż stanowi poważny problem w opiece onkologicznej, głównie z powodu późnego wykrycia i zaawansowanego stadium choroby. Rak ten występuje głównie w Japonii, Korei, Ameryce Środkowej, Południowej (Chile, Kolumbia) i Europie Wschodniej [1].

W Polsce, według danych Krajowego Rejestru Nowotworów z 2019 roku, rak żołądka jest piątą u mężczyzn i siódmą u kobiet przyczyną zgonu [2]. Do najczęstszych typów histologicznych nowotworów złośliwych żołądka należy rak gruczołowy (gruczolakorak) wywodzący się z nabłonka gruczołowego błony śluzowej żołądka w ponad 95% przypadków. Pozostałe 5% stanowią chłoniaki, nowotwory podścieliskowe przewodu pokarmowego (GIST, *gastrointestinal stromal tumors*), nowotwory neuroendokrynne (NET, *neuroendocrine tumors*) i mięsaki [3, 4]. Do czynników ryzyka raka żołądka należą: infekcja *Helicobacter pylori*, dieta bogatosodowa, używki (pa-

Adres do korespondencji:
Aleksandra S. Kuźniak
Katedra i Klinika Gastroenterologii, Dietetyki i Chorób Wewnętrznych, Uniwersytet Medyczny im. Karola Marcinkowskiego w Poznaniu; e-mail: kalekstefa@gmail.com

Copyright © 2023 Via Medica
ISSN 1897–3590
e-ISSN 1897–7839

lenie tytoniu, alkohol) oraz otyłość. Do innych ważnych czynników ryzyka prowadzących do rozwoju raka żołądka należy zaliczyć: polipy gruczolakowate, rodzinną polipowatość żołądka, chorobę Menetriera, przebyte częściowe wycięcie żołądka (zwłaszcza metodą Billroth II), autoimmunologiczne zanikowe zapalenie żołądka, niedokrwistość megaloblastyczną spowodowana niedoborem witaminy B_{12}, grupę krwi A, zakażenie wirusem Epsteina-Barr, napromieniowanie — wśród osób, które przeżyły wybuchy jądrowe w Japonii, stwierdzono zwiększoną częstość występowania nowotworów złośliwych, w tym raka żołądka [5–7].

OPIS PRZYPADKU

Pacjent, lat 80, przyjęty do Kliniki Gastroenterologii, Chorób Wewnętrznych i Dietetyki w Poznaniu w celu diagnostyki niedokrwistości. Pacjent oddawał smoliste stolce, nie podawał spadku masy ciała ani osłabienia apetytu. W wywiadzie stan po leczeniu operacyjnym w 2008 roku z powodu nowotworu złośliwego gruczołu krokowego, stan po hemikolectomii prawostronnej w 2013 roku z powodu raka jelita grubego (okrężnica poprzeczna), niedoczynność tarczycy, kamica pęcherzyka żółciowego bez cech zapalenia, stan po COVID-19 w 2022 roku, lipomatoza trzustki. Wywiad rodzinny był nieobciążony w kierunku chorób onkologicznych. W wykonanych w trakcie hospitalizacji badaniach laboratoryjnych stwierdzono obniżone stężenie hemoglobiny 11,7 g/dl (11,8–15,8), anizocytozę RDW-CW (*red blood cell distribution width, coefficient of variation*) do 21,3% (11,0–16,0), obniżoną wartość ferrytyny 29 ug/dl (59–158) oraz wskaźnika transferyny 8% (20–55). Wykładniki stanu zapalnego odczyn Biernackiego (OB) i stężenie białka C-reaktywnego (CRP, *C-reactive protein*) w normie. Poziom markerów nowotworowych nie przekraczał wartości referencyjnych i wynosił: CEA (*carcinoembryonic antigen*) 1,92 ng/ml (zakres referencyjny — niepalący: < 5,0, palący: < 6,5), CA (*carcinoma antigen*) — 19,9 — 9,01 IU/ml (zakres referencyjny < 39,0). Aktywności enzymów surowiczych ALT (aminotransferaza alaninowa), AST (aminotransferaza asparaginianowa) były prawidłowe, podobnie jak wskaźnik INR (*international normalized ratio*) i stężenie elektrolitów, glukozy, białka całkowitego, albumin, witaminy D, witaminy B_{12}, TSH (*thyroid stimulating hormone*) i prokalcytoniny.

W badaniu USG jamy brzusznej stwierdzono pęcherzyk żółciowy cienkościenny z echami złogów do 7 mm oraz trzustkę z cechami lipomatosis. Innych istotnych patologii w tym badaniu nie zauważono.

W badaniu radiologicznym narządów klatki piersiowej uzyskano prawidłowy obraz.

W kolonoskopii stwierdzono tłuszczaki odbytnicy.

W gastroskopii w odźwierniku uwidoczniono 2 cm owrzodzenia naciekające krzywiznę większą i dalszą część trzonu żołądka. Pobrano liczne wycinki i przekazano do badania histopatologicznego (ryc. 1A–C).

W badaniu histopatologicznym stwierdzono ognisko raka gruczołowego żołądka G3 typ jelitowy. W immunohistochemii CKAE1/AE3+, CK7+, CK20–, HER2–. Ponadto fragmenty błony śluzowej żołądka z wykładnikami metaplazji i dysplazji.

W badaniu TK jamy brzusznej i miednicy stwierdzono pogrubiałą do 14 mm ścianę odźwiernika na długości 35 mm (ryc. 2A–C). Stopień zaawansowania oceniono na cT2N0M0. Okoliczna tkanka tłuszczowa prawidłowa. W pozostałych narządach jamy brzusznej nie stwierdzono zmian patologicznych.

Chory został skierowany na oddział onkologiczny w celu kwalifikacji do chemioterapii neodjuwantowej z powodu raka żołądka. Wstępnie pacjent był zakwalifikowany do chemioterapii FOLFOX (leukoworyna + fluorouracyl + oksaliplatyna) we wskazaniu neoadjuwantowym. Na oddziale wystąpiły trudności z założeniem dostępu obwodowe-

Do czynników ryzyka raka żołądka należą: infekcja *Helicobacter pylori*, dieta bogatosodowa, używki (palenie tytoniu, alkohol) oraz otyłość

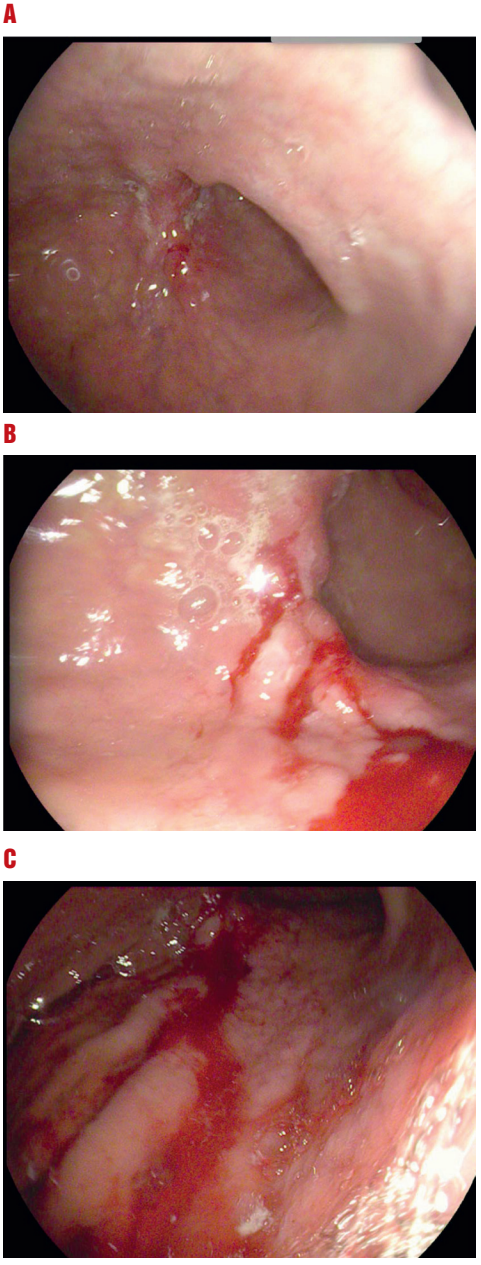

Rycina 1. Obraz endoskopowy — rozległe owrzodzenie w okolicy przedodźwiernkowej żołądka (A–B); naciek nowotworowy na krzywiznę większą i dalszą część trzonu żołądka (C)

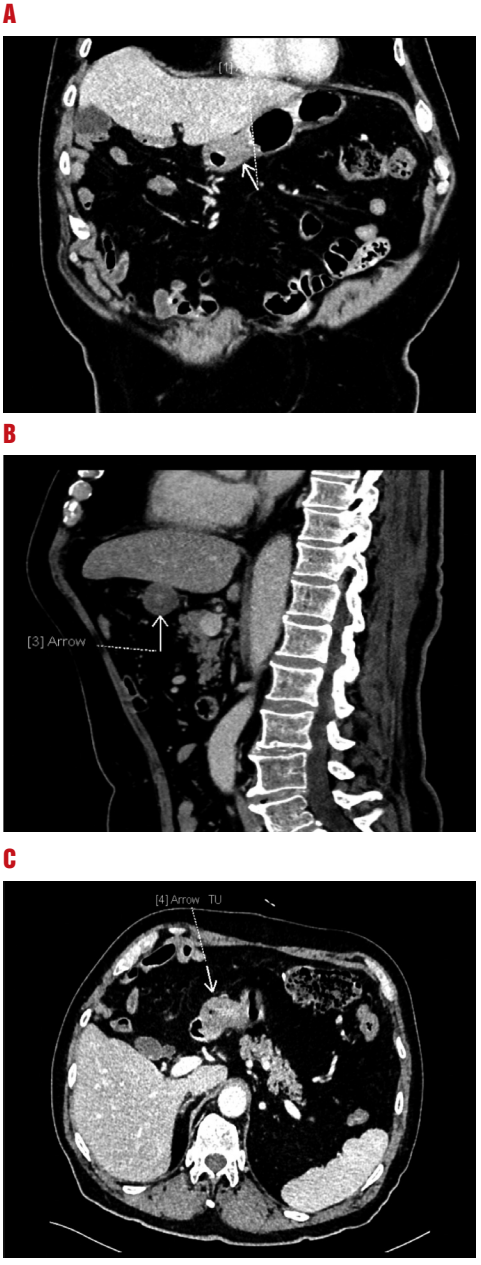

Rycina 2. Obraz tomografii komputerowej z podaniem środka kontrastowego, w projekcji czołowej (A), strzałkowej (B), poprzecznej (C). Naciek npl ściany żołądka

go do chemioterapii oraz odbyły się rozmowy z pacjentem mające na celu przekazanie założeń chemioterapii, jednak ostatecznie odstąpiono od podania chemioterapii neoadjuwantowej i skierowano pacjenta na zabieg operacyjny metodą laparoskopową. Ciągłość przewodu pokarmowego odtwarzana była metodą z użyciem pętli Roux-en-Y. W pooperacyjnym badaniu histopatologicznym stwierdzono raka gruczołowego częściowo sygnetowatokomórkowego, typ mieszany według Laurena. Guz naciekał błonę mięśniową właściwą z obecnymi wykładnikami angioinwazji [LVI+ (*lymphovascular invasion*)]. Naciek nie przekraczał ściany żołądka. W jednym na 16 węzłów chłonnych znalezionych w preparacie stwierdzono naciek raka bez przekraczania torebki węzła. Stopień zaawansowania

raka odpowiadał pT2pN1 według *American Joint Committee on Cancer* (AJCC). Okres pooperacyjny przebiegł bez powikłań.

DYSKUSJA

Leczenie chirurgiczne od 140 lat jest standardem w terapii chorych na raka żołądka. Radioterapia i chemioterapia zwiększają szansę na wyleczenie i mają znaczenie w terapii wspomagającej lub pozostają wariantami leczenia paliatywnego.

Skuteczność leczenia chirurgicznego jest największa we wczesnym okresie choroby i spada wraz z jej zaawansowaniem. Wczesna diagnostyka raka żołądka oraz podjęcie odpowiedniego leczenia może uchronić pacjenta przed wieloma powikłaniami wynikającymi z późno wdrożonego leczenia. Podstawą wstępnego rozpoznania jest dokładny wywiad chorobowy, badania kliniczne oraz, w przypadku raka żołądka, endoskopia górnego odcinka przewodu pokarmowego.

Pięcioletnie przeżycie chorych na raka żołądka wynosi średnio poniżej 20%, w zależności od stopnia zaawansowania [8]. Niekorzystne rokowanie jest związane ze stopniem złośliwości histologicznej, lokalizacją oraz wielkością guza [9, 10].

Niestety, wczesnej postaci raka żołądka nie towarzyszą charakterystyczne objawy kliniczne. W Polsce brakuje badań przesiewowych raka żołądka dostępnych dla ogółu populacji, ze względu na mimo wszystko stosunkowo niską zachorowalność. W Japonii dzięki systemowi badań profilaktycznych częstość występowania raka we wczesnym stadium to ponad 50% [11].

U opisanego pacjenta rozpoznanie raka żołądka zostało postawione w wyniku diagnostyki niedokrwistości. W morfologii krwi wykonanej w pierwszych dniach po przyjęciu zaobserwowano niewielki spadek hemoglobiny (11,7 g/dl — niedokrwistość łagodna), odnotowano anizocytozę (RDW-CW do 21,3%), ponadto niewielkie zmniejszenie MCH (*mean corpuscular hemoglobin*). Najczęściej niedokrwistość wynika z niedoboru żelaza [12], dlatego diagnostykę poszerzono o parametry gospodarki żelazem. Badania potwierdziły, że u pacjenta mamy do czynienia z niedoborem żelaza (spadek FE do 29 μg/dl oraz TRANS-W do 8%). Główną przyczyną niedoboru żelaza jest utrata krwi, która może nastąpić poprzez krwawienia z przewodu pokarmowego, dróg rodnych u kobiet, dróg moczowych, układu oddechowego, urazy (w tym zabiegi chirurgiczne), u wielokrotnych dawców krwi, w długotrwałą hemodializę. Opisany pacjent to 80-letni mężczyzna z wywiadem onkologicznym nowotworu złośliwego gruczołu krokowego oraz raka jelita grubego, ponadto z klinicznymi cechami krwawienia z przewodu pokarmowego (ciemny stolec), co wzbudza szczególną czujność onkologiczną i konieczność poszerzenia diagnostyki. Niedokrwistość występuje u około 40% chorych w chwili rozpoznania nowotworu i u ponad połowy chorych w trakcie leczenia przeciwnowotworowego [13]. W wykonanych tomografii komputerowej jamy (TK) brzusznej i miednicy mniejszej oraz kolonoskopii nie wykazano nieprawidłowości zespolenia wstępniczo-krętniczego po wykonanej hemikolektomii prawostronnej ani zmian o cechach złośliwych w obrębie jelita (wykazano jedynie tłuszczaki odbytnicy). Nie zaobserwowano również wzrostu antygenu sterczowego (PSA, *prostate specific antygen*). W TK jamy brzusznej i miednicy mniejszej oraz w gastroskopii zaobserwowano natomiast cechy nowej zmiany nowotworowej — guz żołądka. W TK zaobserwowano ścianę odźwiernika na długości 35 mm pogrubiałą do 14 mm z prawidłową okoliczną tkanką tłuszczową. W gastroskopii w antrum zaobserwowano owrzodzenie naciekające krzywiznę większą i dalszą część trzonu oraz pobrano liczne wycinki. Radiolog na podstawie badania zakwalifikował guza żołądka w klasyfikacji TNM (*tumor*, *nodes*, *metastasis*) jako cT2 N0 M0, co oznacza, że zaobserwował cechy nacieku warstwy mięśniowej właściwej bez powiększenia regionalnych

Leczenie chirurgiczne od 140 lat jest standardem w terapii chorych na raka żołądka

Radioterapia i chemioterapia zwiększają szansę na wyleczenie

węzłów chłonnych oraz odległych przerzutów [14]. Umożliwiło to badanie TK, które obok ultrasonografii endoskopowej (EUS, *endoscopic ultrasound*) ma podstawowe znaczenie w ocenie zaawansowania raka żołądka. W klasyfikacji zaawansowania klinicznego odpowiada to stopniowi IB. Rozpoznanie choroby potwierdzono badaniem histopatologicznym, które wykonano w połączeniu z badaniem immunohistochemicznym. Pobranie wycinków do badania wykonano podczas gastroskopii. Badanie histopatologiczne wykazało naciek raka gruczołowego żołądka G3 typu jelitowego. Rak gruczołowy jest najczęściej występującym nowotworem żołądka. W klasyfikacji Laurena wyróżnia się 3 typy raka gruczołowego żołądka — jelitowy, rozlany i mieszany [15]. Typ jelitowy raka żołądka cechuje się morfologicznym podobieństwem do błony śluzowej jelita. Strukturalnie przeważa budowa gruczołowa z komórkami przypominającymi cylindryczne komórki jelitowe oraz obecne są komórki kubkowe wytwarzające kwaśne mukopolisacharydy.

Temu typowi raka żołądka towarzyszy zwykle zanikowe zapalenie błony śluzowej wraz z metaplazją jelitową — była ona obecna u opisywanego pacjenta. Typ jelitowy charakteryzuje się rozprężającym sposobem naciekania i lepszym rokowaniem niż typ rozlany. Klasyfikacja Lauréna ma znaczenie rokownicze oraz jest przydatna klinicznie, między innymi w podejmowaniu decyzji dotyczących zakresu resekcji żołądka. Wynik badanie immunohistochemicznego wykazał komórki o odczynie: CK7+, CK20–, CD56–, CKAE1/AE3+, HER2–. Wynik tego badania, a szczególnie statusu HER2– (*human epidermal receptor growth factor*), ma wpływ na dobór odpowiedniego leczenia [14].

U opisanego pacjenta zastosowano leczenie operacyjne metodą laparoskopową z odtworzeniem ciągłości przewodu pokarmowego z użyciem pętli Roux-en-Y. U pacjenta rozpoznano potencjalnie resekcyjnego raka żołądka w stopniu zaawansowania ≥ T2 N0-3, więc radykalna gastrektomia z limfadenektomią D2 była odpowiednią metodą leczenia. W większości stopni zaawansowania zaleca się wycięcie całkowite lub przynajmniej 2/3 żołądka (w zależności od lokalizacji guza) z limfadenektomią D2. Wyjątkiem są wczesne postacie raka (T1aN0; < 2 cm; typ jelitowy/G1; bez owrzodzenia; w dalszej 1/3 części żołądka), które można leczyć metodami endoskopowymi za pomocą endoskopowej podśluzówkowej dyssekcji (ESD, *endoscopic submucosal dissection*). W przypadku potwierdzonej resekcji R0 nie ma potrzeby dalszego leczenia. U pacjentów z wczesnym rakiem żołądka (≤ T1bN0–1M0) można wykonać częściową resekcję żołądka z limfadenektomią D1+ (stacje węzłowe 1–7, 8, 9). Zalecenia Polskiego Towarzystwa Onkologii Klinicznej wskazują, że preferowana jest przedoperacyjna chemioterapia, czyli chemioterapia neoadjuwantowa — opisany pacjent był do niej wstępnie zakwalifikowany, jednak eksperci zdecydowali, że zasadne będzie w tym przypadku odstąpienie od jej zastosowania.

PODSUMOWANIE

Rak żołądka wciąż stanowi poważny problem w opiece onkologicznej, głównie z powodu późnego wykrycia i zaawansowanego stadium choroby. W Polsce jest piątą u mężczyzn i siódmą u kobiet przyczyną zgonu z powodu chorób nowotworowych. U 80-letniego pacjenta przyjętego do kliniki gastroenterologii, chorób wewnętrznych i dietetyki rozpoznanie raka żołądka zostało postawione w wyniku diagnostyki niedokrwistości. Niedokrwistość występuje u znacznego odsetka pacjentów onkologicznych zarówno w czasie rozpoznania, jak i w trakcie leczenia. Opisany pacjent to mężczyzna w podeszłym wieku z wywiadem onkologicznym, ponadto z klinicznymi cechami krwawienia z przewodu pokarmowego (ciemny stolec), co wzbudza czujność onkologiczną. U opisanego pacjenta wyniki badań wykazały niedobór żelaza. W celu wykrycia przyczyny niedokrwistości diagnostykę

poszerzono o tomografię komputerową jamy brzusznej i miednicy mniejszej, kolonoskopię, gastroskopię oraz marker PSA. Nie zaobserwowano u pacjenta cech wznowy nowotworów, z powodu których był wcześniej leczony, natomiast w TK oraz gastroskopii zaobserwowano cechy nacieku ściany żołądka oraz postawiono podejrzenie raka żołądka. Rozpoznanie choroby potwierdzono badaniem histopatologicznym, które wykonano w połączeniu z badaniem immunohistochemicznym. Wynik badania histopatologicznego wykazał naciek raka gruczołowego żołądka G3 typu jelitowego. Leczenie chirurgiczne jest standardem w terapii chorych na raka żołądka, było ono też podstawą leczenia u opisanego pacjenta. Wykonano u niego zabieg operacyjny metodą laparoskopową. W pooperacyjnym badaniu histopatologicznym stwierdzono raka gruczołowego częściowo sygnetowatokomórkowego, typu mieszanego według Laurena. Stopień zaawansowania raka odpowiadał pT2pN1 na podstawie 8. edycji systemu oceny stopnia zaawansowania raka żołądka AJCC TNM. Okres pooperacyjny przebiegł bez powikłań. Radioterapia i chemioterapia zwiększają szansę na wyleczenie i mają znaczenie w terapii wspomagającej lub pozostają wariantami leczenia paliatywnego. Wstępnie pacjent został przyjęty do kliniki onkologii klinicznej i doświadczalnej w celu kwalifikowacji do chemioterapii we wskazaniu neoadjuwantowym z powodu guza odźwiernika cT2N0M0, ale ostatecznie od niej odstąpiono. Wczesna diagnostyka raka żołądka, podjęcie odpowiedniego leczenia czy profilaktyka stosowana w krajach zwiększonej zachorowalności mogą uchronić pacjenta przed wieloma powikłaniami oraz polepszyć rokowanie.

PIŚMIENNICTWO

1. Pisani P, Bray F, Parkin DM, et al. Estimates of the worldwide incidence of 25 major cancers in 1990. Int J Cancer. 1999; 80(6): 827–841, doi: 10.1002/(sici)1097-0215(19990315)80:6<827::aid-ijc6>3.0.co;2-p, indexed in Pubmed: 10074914.
2. Didkowska J, Wojciechowska U, Olasek P. Caetano dos Santos F, Michałek I. Nowotwory w Polsce w 2019 roku. Krajowy Rejestr Nowotworów, Warszawa. 2021: 66–67.
3. Szmidt J, Kużdżał J, Gruca Z, et al. Podstawy chirurgii T. 2. Kraków: Wydawnictwo Medycyna Praktyczna. 2009: 694–706.
4. Hawk ET, Eberlein TJ, Reid BJ, et al. Report of the stom-ach/esophageal cancers. Progress Review Group. December 2002.
5. Strzelec B, Stuła M, Chmielewski P, et al. Profilaktyka i leczenie raka żołądka — aktualny problem interdyscyplinarny. Pielęgniarstwo Polskie. 2018; 68(2): 188–195, doi: 10.20883/pielpol.2018.23.
6. Zali K, Rezaei-Tavirani M, Azodi M. Gastric cancer: prevention, risk factors and treat-ment. Gastroenterol Hepatol Bed Bench. 2011; 4(4): 175–185.
7. Fang X, Wei J, He X, et al. Landscape of dietary factors associated with risk of gastric cancer: A systematic review and dose-response meta-analysis of prospective cohort studies. Eur J Cancer. 2015; 51(18): 2820–2832, doi: 10.1016/j.ejca.2015.09.010, indexed in Pubmed: 26589974.
8. Marrelli D, Stefano ADe, Manzoni Gde, et al. Prediction of Recurrence After Radical Surgery for Gastric Cancer. Annals of Surgery. 2005; 241(2): 247–255, doi: 10.1097/01.sla.0000152019.14741.97.
9. Adachi Y, Shiraishi N, Suematsu T, et al. Most important lymph node information in gastric cancer: multivariate prognostic study. Ann Surg Oncol. 2000; 7(7): 503–507, doi: 10.1007/s10434-000-0503-1, indexed in Pubmed: 10947018.
10. Siewert J, Böttcher K, Stein H, et al. Relevant Prognostic Factors in Gastric Cancer. Annals of Surgery. 1998; 228(4): 449–461, doi: 10.1097/00000658-199810000-00002.
11. Son SY, Kim HH. Minimally invasive surgery in gastric cancer. World J Gastroenterol. 2014; 20(39): 14132–14141, doi: 10.3748/wjg.v20.i39.14132, indexed in Pubmed: 25339802.
12. DeLoughery TG. Iron Deficiency Anemia. Med Clin North Am. 2017; 101(2): 319–332, doi: 10.1016/j.mcna.2016.09.004, indexed in Pubmed: 28189173.
13. Radziwon P, Krzakowski M, Kalinka-Warzocha E, et al. Anemia in cancer patients. Expert Group recommendations. Oncol Clin Pract. 2017; 13: 202–210, doi: 10.5603/OCP.2017.0023.
14. Potemski P, Polkowski W, Bujko K. editors. Zalecenia postępowania diagnostyczno-terapeutycznego w nowotworach złośliwych. Gdańsk: Via Medica. 2013; 1: 103–206.
15. Domagała W, Chosia M, Urasińska E. Podstawy Patologii PZWL. 2010: Warszawa.

Agnieszka Osiewalska
Zespół Szpitali Miejskich w Chorzowie

Od napadowych utrat przytomności do zaburzeń dysocjacyjnych w pediatrii

From paroxysmal loss of consciousness to dissociative disorders in pediatric

STRESZCZENIE

Zaburzenia dysocjacyjne to grupa zaburzeń psychosomatycznych, które mogą wystąpić w następstwie licznych stresowych sytuacji życiowych, przeżywanych trudności i konfliktów. W artykule przedstawiono przypadek 17-letniej pacjentki, która trafiła na oddział pediatryczny po kilkukrotnych napadowych utratach przytomności połączonych z prężeniem ciała oraz z towarzyszącym bólem podudzia. W wywiadzie próba samobójcza; z powodu stwierdzonych zaburzeń depresyjnych pacjentka leczona farmakologicznie. Przeprowadzone konsultacje i badania wykluczyły podłoże somatyczne problemów. Ze względu na przeszłość pacjentki wykonano konsultację psychiatryczną, na podstawie której stwierdzono, że przyczyną objawów są zaburzenia dysocjacyjne. W artykule przedstawiono opis wspomnianego przypadku oraz postępowanie diagnostyczne w razie podejrzenia zaburzeń dysocjacyjnych.

Forum Medycyny Rodzinnej 2023, tom 17, nr 1, 24–29

Słowa kluczowe: zaburzenia dysocjacyjne, dysocjacja, pediatria, wydarzenia urazowe, zaburzenia nerwicowe, depersonalizacja, czynniki ryzyka, utrata przytomności

ABSTRACT

Dissociative disorders are a group of psychosomatic disorders that may occur as a result of numerous stressful life situations and experienced difficulties and conflicts. The article presents the case of a 17-year-old female patient who was admitted to the pediatric ward after multiple paroxysmal loss of consciousness associated with tension in the body and pain in the lower leg. In an interview, an attempted suicide; due to diagnosed depressive disorders the patient was treated pharmacologically. After a series of consultations and tests the somatic background of the problems was excluded. Due to the patient's past, a psychiatric consultation was performed, on the basis of which it was found that the symptoms were caused by dissociative disorders. The article presents a description of the above-mentioned case and the diagnostic procedure in the case of suspected dissociative disorders.

Forum Medycyny Rodzinnej 2023, vol 17, no 1, 24–29

Key words: dissociative disorder, dissociation, pediatric, traumatic events, depersonalization, neurotic disorder, depersonalization, risk factor, loss of consciousness

Adres do korespondencji:
Agnieszka Osiewalska
Zespół Szpitali Miejskich
ul. Truchana 7, 41–500 Chorzów;
e-mail: agnieszkaosiewalska@gmail.com

Copyright © 2023 Via Medica
ISSN 1897–3590
e-ISSN 1897–7839

WSTĘP

Zaburzenia dysocjacyjne, zwane też konwersyjnymi, należą do zaburzeń czynnościowych, które rozpoznaje się na podstawie kryteriów wykluczających chorobę somatyczną. Wśród cech charakterystycznych zaburzeń dysocjacyjnych wymienia się między innymi:

— problemy w kontrolowaniu ciała i zachowania,
— zaburzenia pamięci,
— brak schorzeń somatycznych, które mogą wskazywać na przyczynę objawów,
— oddziaływanie stresu w okresie wystąpienia zaburzeń (zaburzone związki międzyludzkie, wydarzenia urazowe),
— silny mechanizm zaprzeczania i unikania problemów.

Konwersję jako termin należący do zastępczej nazwy zaburzeń dysocjacyjnych można rozumieć jako objaw wynikający z przekształcania negatywnych i nieprzyjemnych uczuć towarzyszących nierozwiązanym problemom i konfliktom chorego [1]. Zaburzenia tego typu definiuje się także jako utratę integracji pomiędzy doświadczeniami i wspomnieniami z przeszłości a kontrolą ciała. Zaburzenia tej integracji mogą zmieniać się z dnia na dzień a w niektórych przypadkach z godziny na godzinę [2, 3].

Jako cel dysocjacji stawia się redukcję postrzegania negatywnych emocji w odpowiedzi na czynnik traumatyzujący. Trauma w dysocjacji przez długi okres była rozumiana jako przyczyna problemów psychologicznych, jednak coraz częściej bierze się pod uwagę jej bezpośredni wpływ na ciało i zmysły [4–6]. Źródłem dysocjacji określanej jako patologiczna jest reakcja organizmu na przytłaczające doświadczenia (overwhelming), które są niemożliwe do zintegrowania i przetworzenia [1].

Wspomniane reakcje organizmu wynikające z dysocjacji objawiają się na wiele różnych sposobów. W związku z tym wyodrębniono kilka kategorii zaburzeń dysocjacyjnych cechujących się różnym przebiegiem. Poniżej przedstawiono podstawowy podział według Międzynarodowa Statystyczna Klasyfikacja Chorób i Problemów Zdrowotnych (ICD-10, *International Statistical Classification of Diseases and Related Health Problems*) (tab. 1).

Objawy towarzyszące zaburzeniom dysocjacyjnym dzieli się także na pozytywne i nega-

Konwersję jako termin należący do zastępczej nazwy zaburzeń dysocjacyjnych można rozumieć jako objaw wynikający z przekształcania negatywnych i nieprzyjemnych uczuć towarzyszących nierozwiązanym problemom i konfliktom chorego

Tabela 1. Kategorie zaburzeń dysocjacyjnych (konwersyjnych) według Międzynarodowej Statystycznej Klasyfikacji Chorób i Problemów Zdrowotnych [3]

Rodzaj zaburzenia dysocjacyjnego	Opis zaburzenia
Amnezja dysocjacyjna	Częściowa, wybiórcza utrata pamięci dotycząca wydarzeń urazowych
Fuga dysocjacyjna	Utrata pamięci wstecznej połączona ze znaczną zmianą, np. pozornie celową podróżą
Stupor dysocjacyjny	Znaczne ograniczenie lub brak ruchów dowolnych brak reakcji na bodźce zewnętrzne
Trans i opętanie	Przejściowa utrata własnej tożsamości i orientacji w otoczeniu w połączeniu z powtarzającą się sekwencją ruchów ciała i wypowiedzi
Zaburzenia ruchu	Niemożność poruszania kończyną, częściowe niedowłady z osłabieniem lub ograniczeniem ruchów
Drgawki dysocjacyjne	Napady rzekomopadaczkowe
Znieczulenia dysocjacyjne i utrata czucia zmysłowego	Zaburzenia czucia skórnego niezgodne z anatomicznymi granicami unerwienia, utrata wzroku najczęściej pod postacią widzenia tunelowego, głuchota dysocjacyjna, utrata węchu
Inne (osobowość mnoga, zespół Gansera)	Występowanie co najmniej dwóch osobowości u jednej osoby (osobowość mnoga); otępienie rzekome (Zespół Gansera)

W odróżnieniu do standardowych zaburzeń somatyzacyjnych objawy konwersyjne są epizodyczne i krótkotrwałe i jednocześnie występują pojedynczo

tywne. Objawy pozytywne charakteryzują się pewnym nadmiarem funkcji i zjawisk, które nie występują u osób zdrowych. W przypadku objawów negatywnych obserwuje się zanik funkcji i umiejętności, które osoba zdrowa powinna posiadać. W tabeli 2 przedstawiono klasyfikację wspomnianych objawów z dodatkowym podziałem na objawy somatoformiczne i psychoformiczne [7].

Objawy towarzyszące zaburzeniom konwersyjnym cechują się charakterystycznym obrazem klinicznym. W odróżnieniu od standardowych zaburzeń somatyzacyjnych objawy konwersyjne są epizodyczne i krótkotrwałe i jednocześnie występują pojedynczo. Najczęściej poprzedzają je choroby somatyczne bądź urazy. Często zdarza się, że obraz objawów konwersyjnych jest podobny do choroby je poprzedzającej lub choroby osoby z najbliższego otoczenia dziecka [1].

Oprócz wspomnianych powodów występowania zaburzeń konwersyjnych istnieje też ich powiązanie z silnym stresem spowodowanym zdarzeniami psychospołecznymi, których dziecko doświadczyło, fizycznym maltretowaniem oraz wykorzystaniem seksualnym. Współcześnie coraz częściej zaburzenia dysocjacyjne mają swój początek u dzieci, które były ofiarami wykorzystywania seksualnego i maltretowania. Warto też wspomnieć, że największe prawdopodobieństwo występowania zaburzeń dysocjacyjnych występuje w przypadku dzieci emocjonalnie odrzuconych przez rodziców/opiekunów [8, 9].

Szacuje się, że pacjenci z zaburzeniami dysocjacyjnymi stanowią około 20% wszystkich pacjentów leczonych neurologicznie i psychiatrycznie. Rozpoznanie dysocjacji powinno powodować niezwłoczne wdrożenie leczenia, ponieważ każda zwłoka czasowa zwiększa szanse na pogłębienie zaburzeń konwersyjnych [10].

OPIS PRZYPADKU

Siedemnastoletnią dziewczynę przyjęto na oddział pediatryczny z powodu nasilających się napadowych utrat przytomności z towarzyszącym prężeniem kończyny dolnej prawej o nieznanej etiologii. Pacjentka była uczennicą III klasy liceum ogólnokształcącego, osiągała przeciętne wyniki w nauce. Wychowywana w pełnej rodzinie, posiadała pięcioro rodzeństwa. Związana z rodziną i rodzeństwem.

W dniu przyjęcia do szpitala pacjentka w trakcie pisania kartkówki w szkole poczuła „ciepło w klatce piersiowej", po czym straciła przytomność i upadła na podłogę. Po kilku minutach odzyskała przytomność, następnie skarżyła się na silny, bolesny skurcz prawego podudzia. Obserwatorzy zdarzenia opisywali u dziewczyny prężenia całego ciała, które pacjentka tłumaczyła silnym bólem w podudziu.

W wywiadzie od lipca 2018 roku u pacjentki występowały zasłabnięcia, a od roku dołączyły omdlenia. W grudniu 2018 roku pacjentka podjęła próbę samobójczą przez celowe spożycie paracetamolu, następnie pacjentka była hospitalizowana na oddziale psychiatrycznym dla dzieci — do leczenia włączono fluoksetynę i kwetiapinę. Po wypisaniu z oddziału psychiatrycznego u pacjentki

Tabela 2. Przykłady objawów dysocjacyjnych z podziałem na pozytywne i negatywne w zależności od występowania somatycznego lub psychicznego [7]

	Objawy negatywne	Objawy pozytywne
Objawy psychoformiczne	Amnezja	Wrażenie oddziaływania na uczucia i wolę
	Depersonalizacja i derealizacja	Odciąganie myśli
	Utrata wiedzy lub umiejętności (przejściowa)	Głosy rozkazujące, komentujące, dyskutujące
Objawy somatoformiczne	Zaburzenia ruchu w tym niedowłady i porażenia	Ruchy mimowolne
	Zaburzenia wzroku, słuchu, smaku, powonienia, dotyku, bólu, temperatury, czucia głębokiego	Wrażenie oddziaływania cielesnego
		Intruzje w postaci smaku i zapachu, ból

kontynuowano leczenie farmakologiczne ambulatoryjnie, stopniowo zmniejszając dawki leków. Ponadto pacjentka pozostawała w terapii indywidualnej.

W marcu 2019 roku po śmierci babci, na skutek obniżenia nastroju zmodyfikowano dotychczasowe leczenie, włączono sertralinę i hydroksyzynę. W związku z występującymi omdleniami dawkę hydroksyzyny stopniowo zmniejszano. Od 2021 roku występowały omdlenia z pełną utratą przytomności, drżeniem kończyn, prężeniem kończyn, nasilających się w czasie; od sierpnia 2021 roku omdlenia występowały minimum raz dziennie.

Z uwagi na nasilenie opisywanych epizodów w 2021 roku pacjentka była hospitalizowana na oddziale neurologicznym dla dzieci, w wykonanym wówczas badaniu magnetycznego rezonansu (MR) głowy zobrazowano prawidłowy obraz mózgowia, w elekroencefalografii (EEG) czuwania oraz snu nie stwierdzono zmian nieprawidłowych. Pacjentkę wypisano z oddziału z rozpoznaniem zaburzeń napadowych niepadaczkowych.

Przy przyjęciu do szpitala dziewczyna była w stanie ogólnym dobrym, w kontakcie logicznym, zorientowana auto- i allopsychicznie. W badaniu przedmiotowym wśród odchyleń od stanu ogólnego stwierdzono tkliwość palpacyjną prawego podudzia.

Wyniki wykonanych badań laboratoryjnych wykazały ujemne parametry stanu zapalnego, parametry układu krzepnięcia były w normie.

Diagnostykę poszerzono o badania laboratoryjne: przeciwciała IgM oraz IgG swoiste dla antygenów krętków *Borrelia burgdorferi* — uzyskano wyniki ujemne, profil przeciwciał przeciwjądrowych (ANA, *anti-nuclear antibodies*) negatywny, w badaniu kału nie stwierdzono jaj pasożytów ani lamblii.

Pacjentkę konsultowano kardiologicznie — wykluczono wadę serca, po konsultacji kardiologicznej wykonano zapis Holter EKG, uzyskując zapis prawidłowy.

Konsultujący ortopeda wykluczył wskazania do dalszej diagnostyki i leczenia ortopedycznego.

Ponadto na oddziale wykonano zapis EEG, w którym nie stwierdzono zmian napadowych.

W trakcie hospitalizacji w założonej karcie obserwacji napadów opisywano liczne incydenty utraty przytomności z następczym upadkiem, po odzyskaniu przytomności występowały prężenia kończyny dolnej prawej oraz silne skurcze w podudziu prawym. Po rozmasowaniu podudzia dolegliwości bólowe szybko ustępowały. W trakcie opisywanych incydentów dokonywano pomiarów życiowych — za każdym razem uzyskiwano wyniki w granicach normy, wyniki zlecanej gazometrii, jonogramu (w tym wapnia i magnezu) były w normie.

Diagnostykę poszerzono o wykonanie badań obrazowych — wykonano USG doppler tętnic szyjnych — uwidoczniono prawidłowy przepływ w tętnicach szyjnych oraz USG doppler tętnic kończyn dolnych — uwidoczniono prawidłowy przepływ w tętnicach kończyn dolnych.

Ponadto wykonano angioMR, w którym zobrazowano prawidłowe tętnice szyjne wewnętrzne oraz miejsce ich podziału, prawidłowe tętnice mózgu przednie okołospoidłowe i środkowe, prawidłowe końcowe odcinki tętnic kręgowych, prawidłową tętnicę podstawną oraz prawidłowe tętnice mózgu tylne. Zmian o charakterze malformacji nie stwierdzono.

Po wykluczeniu podłoża napadowego, kardiologicznego, naczyniowego, zapalnego oraz autoimmunologicznego pacjentkę skierowano na konsultację psychiatryczną.

Konsultujący psychiatra rozpoznał u pacjentki zaburzenia dysocjacyjne i zalecił dalsze leczenie w Poradni zdrowia psychicznego dla dzieci i młodzieży oraz kontynuację psychoterapii indywidualnej. Lekarz psychiatra zalecił podawanie leków: sertralinę, hydroksyzynę, piracetam; zalecił terapię rodzinną.

Szacuje się, że pacjenci z zaburzeniami dysocjacyjnymi stanowią około 20% wszystkich pacjentów leczonych neurologicznie i psychiatrycznie

Zaburzenia dysocjacyjne należą do bardzo złożonego systemu reagowania na urazy i cechują się znaczną współchorobowością, łącząc w sobie na przykład zaburzenia depresyjne, a w dzieciństwie lęk przed separacją

PODSUMOWANIE

Zaburzenia dysocjacyjne należą do bardzo złożonego systemu reagowania na urazy i cechują się znaczną współchorobowością, łącząc w sobie na przykład zaburzenia depresyjne, a w dzieciństwie lęk przed separacją. Problemy psychosomatyczne w tej formie u dzieci stanowią wyzwanie diagnostyczne i wymagają współpracy pediatry i psychiatry. Ważnym aspektem jest przede wszystkim postawienie jednoznacznej diagnozy oraz jasne i klarowne przekazanie dziecku i jego rodzicom dalszego postępowania oraz uświadomienie, że zaburzenia tego typu są poważne i wymagają leczenia. Ze względu na możliwe współwystępowanie innych chorób somatycznych niezbędna jest konsultacja wielospecjalistyczna.

W opisywanym przypadku przedstawiono szczegółowo postępowanie diagnostyczne. Pacjentka trafiła na oddział z objawami somatycznymi, które sugerowały chorobę organiczną. Mimo, że na podstawie wywiadu psychiatrycznego stwierdzono zaburzenia psychiczne w przeszłości, wykonano wiele badań oraz konsultacji w celu wykluczenia podłoża organicznego jako przyczyny dolegliwości bólowych i częstych omdleń. Następnie konsultujący psychiatra na podstawie uzyskanych wyników badań oraz przeprowadzonego badania psychiatrycznego zdiagnozował zaburzenia dysocjacyjne.

Diagnostyka w opisywanym przypadku był ułatwiona ze względu na historię pacjentki, która wskazywała na możliwe podłoże psychiczne występujących objawów. Można domniemywać, że w innym przypadku, gdyby pacjent w przeszłości nie miał problemów natury psychicznej, diagnoza możliwych zaburzeń konwersyjnych byłaby bardziej złożona.

Zdiagnozowanie zaburzeń konwersyjnych powinno nieść za sobą wiele działań interwencyjnych ze strony rodziców obejmujących otoczenie dziecka. Należy przede wszystkim nauczyć się identyfikować objawy występujące podczas codziennego funkcjonowania dziecka w społeczeństwie i dołożyć wszelkich starań, aby dziecko nie koncentrowało się na danym objawie. Należy też unikać negatywnego komentowania czy karania i wszystkich interakcji, które mogą być interpretowane jako objawy odrzucenia. Każde działanie, które pogłębi odrzucenie dziecka, będzie skutkowało zaostrzeniem symptomów powodujących zaburzenia konwersyjne.

W leczeniu zaburzeń dysocjacyjnych istotna jest psychoterapia, której czas trwania zależy od poziomu zaburzeń — czasami wystarczy krótkotrwała terapia samego dziecka, a w złożonych przypadkach długotrwały program terapeutyczny dla dziecka z terapią podtrzymującą. W przypadku patologii w rodzinie konieczne jest też przeprowadzenie terapii dla wszystkich jej członków mających negatywny wpływ i pogłębiających opisywane zaburzenia u dziecka. Leczenie farmakologiczne stanowi jedynie element wspomagający, natomiast kluczową rolę odgrywa psychoterapia.

PIŚMIENNICTWO

1. Wolańczyk T. Wybrane zagadnienia z psychiatrii dzieci i młodzieży. W: Kawalec W, Grenda R, Kulus M (red) Pediatria II. wyd. 2. Warszawa. PZWL Wydawnictwo Lekarskie. 2020.
2. Hart O, van de, Bonn S. Treatment of dissociative disorders. W: Bremner JD, Marmar CR, redaktorzy. Trauma, Memory, and Dissociation. Edycja 1. Washington: American Psychiatric Association. 1998.
3. World Health Organization. The ICD-10 classification of mental and behavioural disorders: clinical descriptions and diagnostic guidelines. Edycja 10. Geneva: World Health Organization. 2019.
4. Nijenhuis E. The Trinity of Trauma: ignorance, fragility, and control. Edycja 1, Bristol: Vandenhoeck & Ruprecht. 2015, doi: 10.13109/9783666402685.
5. Nijenhuis E. Somatoform Dissociation. Journal of Trauma & Dissociation. 2001; 1(4): 7–32, doi: 10.1300/j229v01n04_02.
6. MacPhee E. Dissociative disorders in medical settings. Curr Psychiatry Rep. 2013; 15(10): 398, doi: 10.1007/s11920-013-0398-8, indexed in Pubmed: 24014229.
7. Tomalski R, Pietkiewicz I. Rozpoznawanie i różnicowanie zaburzeń dysocjacyjnych – wyzwania w praktyce klinicznej. Czasopismo Psychologiczne. 2019; 25: 43–51.
8. Smiatek-Mazgaj B, Sobański J, Rutkowski K, et al. Objawy dysocjacji czucia bólu i dotyku, derealizacji i depersonalizacji u kobiet a wydarzenia urazowe z okresu dzieciństwa, adolescencji i wczesnej dorosłości. Psychiatria Polska. 2016; 50: 77–93.

9. Gast U, Rodewald F, Nickel V, et al. Prevalence of dissociative disorders among psychiatric inpatients in a German university clinic. J Nerv Ment Dis. 2001; 189(4): 249–257, doi: 10.1097/00005053-200104000-00007, indexed in Pubmed: 11339321.
10. Feinstein A. Conversion Disorder. CONTINUUM: Lifelong Learning in Neurology. 2018; 24(3): 861–872, doi: 10.1212/con.0000000000000601.

Olga E. Piątek[1–2], **Martyna E. Gołębiewska**[3], **Krzysztof Kuziemski**[1]

[1]Katedra i Klinika Pneumonologii i Alergologii, Wydział Lekarski, Gdański Uniwersytet Medyczny
[2]Katedra i Klinika Ginekologii i Położnictwa, Wydział Lekarski, Gdański Uniwersytet Medyczny
[3]Klinika Psychiatrii Dorosłych, Wydział Lekarski, Gdański Uniwersytet Medyczny

Praktyczne podejście do leczenia kaszlu i zaburzeń węchu po przechorowaniu COVID-19

A practical approach to treating cough and olfactory disorders after COVID-19

STRESZCZENIE

COVID-19 to ostra choroba zakaźna dotycząca głównie układu oddechowego. Pojawienie się wirusa SARS-CoV-2 pod koniec 2019 roku zapoczątkowało pandemię, z którą zmagamy się do dziś. Nowe warianty koronawirusa charakteryzują się coraz wyższą zakaźnością i mniej specyficznym obrazem klinicznym. Do głównych objawów infekcji należą gorączka, kaszel, duszność, złe samopoczucie, zaburzenia węchu i smaku. Zazwyczaj objawy ustępują samoistnie po kilku tygodniach. U niektórych osób zakażenia SARS-CoV-2 może mieć ciężki i powikłany przebieg, a objawy mogą utrzymywać się przez długi czas. Powikłania choroby pojawiają się niezależnie od ciężkości przebiegu. Do najczęstszych objawów tak zwanego zespołu post-COVID należą zaburzenia węchu i smaku oraz uporczywy kaszel. W celu łagodzenia objawów stosuje się głównie leczenie objawowe oraz rehabilitację.

Forum Medycyny Rodzinnej 2023, tom 17, nr 1, 30–36

Słowa kluczowe: long-COVID-19, kaszel, zaburzenia węchu, zaburzenia smaku, pandemia

ABSTRACT

Since the emergence of COVID-19 pandemic in 2019, individuals worldwide have struggled with a range of complications from this acute respiratory infection caused by SARS-CoV-2 virus. As the virus evolves, we face new variants of higher transmission rate and non-specific clinical manifestations. Typically, infection starts with fever, cough, trouble breathing and smell and taste loss. Most cases resolve on their own in a few weeks, but in some individuals the course of infection can be chronic, severe, or lethal. Some COVID-19 survivors struggle with complications ranging from mild to severe, most commonly persistent cough, chronic hyposmia and dysgeusia. Managing COVID-19 complications include symptomatic treatment, pulmonary rehabilitation and other methods.

Forum Medycyny Rodzinnej 2023, vol 17, no 1, 30–36

Key words: long-COVID-19, cough, smell disorder, taste disorder, pandemic

Adres do korespondencji:
Olga E. Piątek
Klinika Alergologii i Pneumonologii
Uniwersyteckie Centrum Kliniczne w Gdańsku
ul. Dębinki 7, 80–211 Gdańsk;
e-mail: olga-piatek@wp.pl

Copyright © 2023 Via Medica
ISSN 1897–3590
e-ISSN 1897–7839

WSTĘP

Choroba koronawirusowa COVID-19 (*coronavirus disease 2019*) to ostra, zakaźna choroba układu oddechowego wywołana wirusem SARS-CoV-2 (*severe acute respiratory syndrome coronavirus* 2). U większości przebiega łagodnie, ustępuje samoistnie w ciągu kilku dni lub tygodni. U części chorych, szczególnie osób starszych oraz obciążonych chorobami przewlekłymi, przebieg może być ciężki i prowadzić do niewydolności oddechowej i zgonu [1, 2].

Koronawirusy należą do podrodziny *Orthocoronavirade* z rodziny *Coronaviridae*. Genom wirusa SARS-CoV-2 koduje białka niestrukturalne (*nonstructural proteins*), strukturalne oraz pomocnicze (*accessory proteins*) [3].

Białka strukturalne wirusa SARS-CoV-2:
- S (*spike*) — białko fuzyjne lub glikoproteina powierzchniowa kolca, która jest odpowiedzialna za interakcję z receptorem na powierzchni komórek;
- M (*membrane*) — białko macierzy wirusa, białko błonowe lub membranowe;
- E (*envelope*) — białko płaszcza (osłonki) jest odpowiedzialne za formowanie wirionów;
- N (*nucleocapsid*) — białko nukleokapsydu, pełniące funkcję ochronną dla RNA, uczestniczy w modyfikacji procesów komórkowych i replikacji wirusa.

Wnikanie wirusa do komórek gospodarza odbywa się za pomocą dwóch podjednostek białka S:
- podjednostka S1 — wiąże się z receptorem powierzchniowym komórek gospodarza, którym jest receptor enzymu konwertującego angiotensynę 2 (ACE2, *angiotensin converting enzyme 2*). Konwertaza angiotensyny typu II występuje w komórkach nabłonkowych pęcherzyków płucnych (pneumocytach typu II) oraz w nabłonku jelita cienkiego i śródbłonku naczyń krwionośnych;
- podjednostka S2 odpowiada za fuzję wirusa drogą endocytozy do komórek gospodarza.

Światowa Organizacja Zdrowia (WHO, *World Health Organization*) 26 listopada 2021 roku określiła nowy zmutowany wariant SARS-CoV-2 budzący obawy — Omicron (B.1.1.529) [4].

Wariant ten wykazuje wiele mutacji aminokwasów w białku kolca, przez co ma zwiększoną zdolność do rozprzestrzeniania się i unikania odporności wywołanej szczepieniem. Nowy wariant może także reinfekować osoby wcześniej zakażone innymi wariantami SARS-CoV-2 [5].

Utrzymujące się objawy, zgłaszane po przechorowaniu COVID-19 nazywane są long-COVID. Jest to utrzymywanie się lub rozwój objawów ponad 4 tygodnie od wystąpienia choroby, gdy test na obecność SARS-CoV-2 jest ujemny, przez co najmniej 1 tydzień. Szacuje się, że long-COVID może występować u 30–90% ozdrowieńców po 6 miesiącach od przebycia infekcji [6].

Niektóre objawy mogą utrzymywać się lub nawracać przez kolejne tygodnie. Cechą charakterystyczną dla long-COVID są [7]:
- duszność wysiłkowa,
- przewlekły kaszel, zazwyczaj nieproduktywny,
- utrzymywanie się zaburzeń węchu lub smaku,
- przewlekłe zmęczenie,
- bóle głowy,
- ból w klatce piersiowej,
- trudność ze skupieniem uwagi,
- zaburzenia pamięci krótkotrwałej.

W praktyce klinicznej jednym z dominujących objawów po przechorowaniu COVID-19 jest utrzymywanie się kaszlu i/lub zaburzeń węchu. Objawy te są w wielu sytuacjach dokuczliwe dla ozdrowieńców, uniemożliwiają normalny powrót do obowiązków dnia codziennego [8].

PACJENT Z UTRZYMUJĄCYMI SIĘ ZABURZENIAMI WĘCHU I LUB SMAKU PO PRZECHOROWANIU COVID-19

Zmysły węchu i smaku odgrywają ważną rolę w codziennym życiu, zapewniają bezpieczeń-

Long-COVID to utrzymywanie się lub rozwój objawów ponad 4 tyg. od wystąpienia choroby, gdy test na obecność SARS-CoV-2 jest ujemny, przez co najmniej 1 tydzień

Badania dysfunkcji węchowej nie są stosowane jako powszechne i akceptowalne testy przesiewowe u chorych zakażonych wirusem SARS-CoV-2

stwo percepcji (umiejętność wykrywania substancji niebezpiecznych), wpływają na funkcje psychospołeczne (emocje za pośrednictwem zapachów ciała), zapewniają przyjemność podczas jedzenia i picia. U wielu ozdrowieńców po przebyciu COVID-19 objawy upośledzenia węchu i/lub smaku utrzymują się przez wiele tygodni, a nawet miesięcy. Tego rodzaju zaburzenia nazwano poinfekcyjną dysfunkcją węchową (POD, *postinfection olfactory dysfunction*).

Istnieje kilka teorii wyjaśniających mechanizm uszkodzenia percepcji węchowej w przebiegu infekcji COVID-19. Jedną z nich tłumaczyć można za pomocą badań obrazowych tomografii komputerowej (TK). U pacjentów zauważano w TK zacienienie komórek sitowych okolicy węchowej stropu nosa, które doprowadza do obturacyjnego stanu zapalnego i uniemożliwia przenikanie cząsteczek zapachowych do nabłonka węchowego. Podobną korelację notuje się także u pacjentów z przewlekłym zapaleniem zatok przynosowych lub polipami nosa. W tych przypadkach najczęstsze zgłaszane objawy otolaryngologiczne to: niedrożność nosa, wyciek z nosa, kroplówka zanosowa, ból gardła, ból twarzy, ból ucha, dysfagia, duszność, dysfonia. Podczas badań zauważono, że u niektórych pacjentów normosomicznych również można zauważyć podobny obrzęk w tej okolicy węchowej, dlatego powyższa teoria nie wyjaśnia mechanizmu zaburzeń węchu u każdego pacjenta.

Kolejną z teorii jest wykazywanie ekspresji ACE2 przez komórki sustentakularne (podtrzymujące) nabłonka węchowego, do którego wirus SARS-CoV-2 wykazuje powinowactwo. Uszkodzenie tego nabłonka może być odpowiedzialne za zaobserwowaną, a często przemijającą utratą węchu u pacjentów po przechorowaniu COVID-19. Jedne z najczęstszych dolegliwości zatokowo-nosowych zgłaszanych przez pacjentów z zaburzeniami węchowymi to: niedrożność nosa, kichanie, katar, kaszel, pełnia uszu, zawroty głowy, ból ucha, ucisk twarzy, trudności z zasypianiem, zmęczenie, sfrustrowanie [9].

Zaburzenia węchu mogą występować również po przechorowaniu innych schorzeń wirusowych górnych i dolnych dróg oddechowych. W zależności od lokalizacji uszkodzenia drogi węchowej można wyróżnić uszkodzenie węchu obwodowe, które jest związane z patologią obecną w jamie nosowej, oraz uszkodzenie węchu centralne, które dotyczy uszkodzenia w obrębie centralnego układu nerwowego (CUN). Najczęściej upośledzenie percepcji węchu wynika najpewniej z dużej powierzchni uszkodzonego nabłonka, powolnej jego regeneracji oraz hamowania transmisji bodźców drogą węchową i smakową. W konsekwencji dochodzi do zaniku węchowych neuronów czuciowych [10]. Na tempo powrotu do zdrowia wpływa stopień początkowej utraty węchu, wiek pacjenta oraz czas trwania utraty węchu. U większości chorych zmysły te wracają spontanicznie do prawidłowego funkcjonowania, natomiast szacuje się, że u 17% ozdrowieńców zmysł węchu nie wraca do normy sprzed choroby [11].

Ocenę dysfunkcji węchu można przeprowadzić różnymi metodami [12]:

— subiektywna, zgłaszana przez pacjenta ocena,
— zastosowanie testów psychofizycznych,
— ocena potencjałów związanych ze zdarzeniami węchowymi lub czynnościowymi w badaniu MRI (*magnetic resonance imaging*). W badaniu MRI u chorych na COVID-19 uwidoczniono obrzęk, zwiększenie szerokości i objętości okolicy węchowej [13].

Badania dysfunkcji węchowej nie są stosowane jako powszechne i akceptowalne testy przesiewowe u chorych zakażonych wirusem SARS-CoV-2. Występowanie zaburzeń węchowych, takich jak osłabienie węchu (hiposmia) lub całkowita utraty węchu (anosmia) u chorego z infekcją dróg oddechowych należy jednak traktować jako potencjalne zakażenie wirusem SARS-CoV-2 do czasu wykluczenia tego zakażenia odpowiednimi testami. Anosmia w zakażeniu SARS CoV-2 zazwyczaj nie

ma związku z obrzękiem błony śluzowej nosa ani wyciekiem wodnistej wydzieliny, co może wskazywać na inny rodzaj infekcji wirusowej dróg oddechowych, który wywołuje tylko przejściowe utratę lub osłabienie węchu lub smaku [14].

Do tej pory nie ma zgodnych danych dotyczących leczenia zaburzeń węchu po przechorowaniu COVID-19. Większość badań dotyczących leczenia anosmii opublikowano przed pandemią COVID-19 i dotyczyły one zaburzeń węchu o różnej etiologii [15]. Dostępne metody leczenia obejmują stosowanie różnych form i postaci leków, nierzadko są to metody leczenia wykraczające poza charakterystykę produktu leczniczego (ChPL). Do najważniejszych metod leczenia upośledzenia węchu po przechorowaniu COVID-19 można zaliczyć:

— Metody niefarmakologiczne:

- trening węchowy trwający 24–36 tygodni. Obejmuje codzienną ekspozycję na zróżnicowane środki zapachowe o wysokim stężeniu. Ćwiczenia węchowe należy wykonywać przez około 5 minut dwa razy dziennie. W tej metodzie konieczne jest każdorazowe zapisywanie przez chorego subiektywnych zmian w odczuwaniu zapachów. Jest to metoda najmocniej rekomendowana, ponieważ nie wiąże się z występowaniem działań niepożądanych. Kilka przykładowych zestawów odorantów stosowanych w testach treningu węchowego przedstawiono poniżej [16–18]:

1) alkohol fenyloetylowy, eukaliptol, cytronella, eugenol;
2) mentol, tymianek, mandarynka, jaśmin;
3) zielona herbata, bergamotka, rozmaryn, gardenia;

- zaprzestanie palenia tytoniu. Palenie zwiększa częstość występowania i nasilenia dysfunkcji węchowej oraz zwiększa częstotliwość i nasilenie kaszlu. W przypadku braku widocznej poprawy po zastosowaniu powyższych metod leczenia kolejnym krokiem jest skierowanie pacjenta do otolaryngologa [19, 20].

— Metody farmakologiczne obejmują:

- donosowe glikokortykosteroidy podawane w odpowiedniej pozycji ciała. Krople do nozdrzy aplikuje się w pozycji leżącej na boku, z głową odchyloną nieco do tyłu (ok. 20–30 stopni) i brodą zwróconą ku górze (20–40 stopni). Tego rodzaju postępowanie ma na celu umiejscowienie większego stężenia leku. Podaż leku w okolicę węchową jamy nosa ma znaczenie kliniczne, ponieważ przyśpiesza regenerację komórek węchowych [21–23];
- kwas α-liponowy — substancja pobudza ekspresję czynników wzrostu nerwów, substancji P i neuropeptydu Y, ma właściwości neuroprotekcyjne oraz antyoksydacyjne. W jednym z badań był stosowany z pozytywnym efektem (poprawa węchu u 61% badanych) w dawce 600 mg przez ponad 4 miesiące [24];
- witamina A — wspomaga zdolność regeneracyjną neuronabłonka węchowego. W kilku badaniach podawano pacjentom 10 000 j.m. donosowej lub 10 000 IU doustnej witaminy A [25–27];
- preparaty donosowe teofiliny 20 μg/dobę do każdego nozdrza (w Polsce niedostępne, stosowanie poza ChPL — charakterystyką produktu leczniczego) również stosowano teofilinę doustnie w dawce od 200 do 800 mg na dobę przez kilka miesięcy. Teofilina hamuje działanie fosfodiesterazy i zwiększa wtórnie produkcję przekaźników, między innymi cyklicznego adenozyno-3′,5′-monofosforanu (cAMP) oraz cyklicznego guanozyno-3′,5′-monofosforanu (cGMP), co wspomaga regenerację neuronabłonka węchowego [28–30].

Przed wyborem odpowiedniego leczenia zawsze należy dokonać analizy korzyści i ewentualnego ryzyka związanego z użyciem danego leku lub substancji o działaniu leczniczym, gdyż wyniki przedstawionych badań są niejednoznaczne i dotyczyły jedynie niewielkiego odsetka chorych z różnymi przy-

Występowanie zaburzeń węchowych, takich jak osłabienie węchu lub całkowita utraty węchu u chorego z infekcją dróg oddechowych należy jednak traktować jako potencjalne zakażenie wirusem SARS-CoV-2

czynami utraty węchu. W przypadku braku widocznej poprawy lub niejasnej etiologii anosmii po zastosowaniu powyższych metod konieczne jest skierowanie pacjenta do otolaryngologa.

PACJENT Z UTRZYMUJĄCYM SIĘ KASZLEM PO PRZECHOROWANIU COVID-19

Jednym z charakterystycznych objawów COVID-19 jest występowanie w ostrej fazie choroby suchego, silnego, napadowego kaszlu zazwyczaj połączonego z gorączką i duszno-ścią. Przy zakażeniu SARS-CoV-2 wariantem Omicron kaszel występuje znacznie rzadziej, ale nadal jest jednym z głównych objawów choroby. Kaszel występuje również w astmie, przewlekłej obturacyjnej chorobie płuc (POChP), włóknieniu płuc oraz innych schorzeniach pulmonologicznych oraz kardiologicznych. U tych chorych może dochodzić do nakładania zakażenia wirusem SARS-CoV-2 na aktualne schorzenia sercowo-płucne. U chorych z ciężkim napadowym kaszlem utrudniającym mówienie i sen stosuje się typowe leki przeciw kaszlowe. W ciężkich przypadkach można podawać leki zawierające kodeinę. Suchy kaszel trwający wiele tygodni po przechorowaniu COVID-19 występuje u znaczącego odsetka osób. Zazwyczaj kaszlowi towarzyszy upośledzenie tolerancji wysiłku fizycznego oraz duszność. Do tej pory nie opracowano jednoznacznych wytycznych w leczeniu kaszlu post COVID. W leczeniu kaszlu po przechorowaniu COVID-19 stosuje się leczenie objawowe. Zgodnie z wytycznymi *National Institute for Health and Clinical Excellence* (NICE) [31, 32] w leczeniu uciążliwego suchego kaszlu w przebiegu COVID-19 u osób dorosłych można stosować fosforan kodeiny w tabletkach, w dawce 15 mg lub 30 mg — dostępne preparaty to na przykład Thiocodin (fosforan kodeiny z sulfogwajakolem) lub w postaci syropu w dawce 15 mg/ml.

Fosforan kodeiny zazwyczaj stosuje doustnie się co 4–6 godzin. W leczeniu można zwiększyć dawkę jednorazową do 60 mg. Należy jednak pamiętać, że maksymalna dobowa dawka kodeiny nie może przekraczać 240 mg.

Lekiem drugiego wyboru może być roztwór doustnego siarczanu morfiny (10 mg/5 ml). Lek stosuje się zgodnie ze schematem 2,5–5 mg co 4 godziny, można zwiększyć dawkę do 5–10 mg co 4 godziny w razie potrzeby. Jeżeli chory przyjmuje regularnie morfinę, dawkę zwiększa się o jedną trzecią. Leczenie utrzymującego się kaszlu po przebyciu COVID-19 preparatami morfiny jest niezgodne z ChPL. Lek jest pełnopłatny, jeżeli nie współistnieje aktywna choroba nowotworowa [33].

Po przechorowaniu COVID-19 powinno się unikać leżenia na plecach. Pozycja ta sprawia, że odruch kaszlowy jest nieefektywny i nieskuteczny. Wskazane jest również siedzenie w pozycji wyprostowanej. Takie ułożenie ciała zwiększa wentylację i redukuje niedrożność dróg oddechowych. Obecnie nie ma wskazań do stosowania wziewnych glikokortykosteroidów u osób niechorujących na astmę lub POChP (niektórzy chorzy z grupy D), u których po przechorowaniu COVID-19 pojawiła się nadreaktywność oskrzeli [34, 35].

Po przechorowaniu COVID-19 powinno się unikać leżenia na plecach. Pozycja ta sprawia, że odruch kaszlowy jest nieefektywny i nieskuteczny

PODSUMOWANIE

Od czasu ogłoszenia pandemii przez WHO minęły ponad dwa lata. W tym czasie w Polsce potwierdzono u prawie 5 milionów osób zakażenie SARS-CoV-2, a odsetek zgonów wyniósł 2,2%. U wielu osób objawy po przechorowaniu COVID-19 mogą utrzymywać się przez kilka tygodni lub nawet miesięcy, a u niektórych dochodzi do poważnych powikłań ogólnoustrojowych. Utrzymujące się objawy po przebyciu COVID-19 określa się to jako „zespół pocovidowy" lub long-COVID (post-COVID-19).

Wśród tych objawów może dominować całkowite lub częściowe upośledzenie węchu oraz współwystępowanie przewlekłego kaszlu. Zadaniem lekarza podstawowej opieki zdrowotnej jest wczesna diagnostyka tych zaburzeń, wykluczenie schorzeń współistniejących

oraz w przypadku niepowodzenia wstępnego leczenia skierowanie chorych do dalszej diagnostyki otolaryngologicznej lub pulmonologicznej.

PIŚMIENNICTWO

1. Raveendran AV, Jayadevan R, Sashidharan S, et al. Long COVID: An overview. Diabetes Metab Syndr. 2021; 15(3): 869–875, doi: 10.1016/j.dsx.2021.04.007, indexed in Pubmed: 33892403.
2. Palus D, Kuziemski K, Suchodolski R, et al. Wariant Delta SARS-CoV-2: przyczyna kolejnej fali pandemii? Forum Med Rodz. 2021; 15: 160–168.
3. Coronaviridae Study Group of the International Committee on Taxonomy of Viruses. The species Severe acute respiratory syndrome-related coronavirus: classifying 2019-nCoV and naming it SARS-CoV-2. Nat Microbiol. 2020; 5(4): 536–544, doi: 10.1038/s41564-020-0695-z, indexed in Pubmed: 32123347.
4. He X, Hong W, Pan X, et al. SARS-CoV-2 Omicron variant: Characteristics and prevention. MedComm (2020). 2021; 2(4): 838–845, doi: 10.1002/mco2.110, indexed in Pubmed: 34957469.
5. Ren SY, Wang WB, Gao RD, et al. Omicron variant (B.1.1.529) of SARS-CoV-2: Mutation, infectivity, transmission, and vaccine resistance. World J Clin Cases. 2022; 10(1): 1–11, doi: 10.12998/wjcc.v10.i1.1, indexed in Pubmed: 35071500.
6. Naeije R, Caravita S. Phenotyping long COVID. Eur Respir J. 2021; 58(2), doi: 10.1183/13993003.01763-2021, indexed in Pubmed: 34244323.
7. Nalbandian A, Sehgal K, Gupta A, et al. Post-acute COVID-19 syndrome. Nat Med. 2021; 27(4): 601–615, doi: 10.1038/s41591-021-01283-z, indexed in Pubmed: 33753937.
8. Croy I, Nordin S, Hummel T. Olfactory disorders and quality of life--an updated review. Chem Senses. 2014; 39(3): 185–194, doi: 10.1093/chemse/bjt072, indexed in Pubmed: 24429163.
9. Lechien JR, Michel J, Radulesco T, et al. Clinical and Radiological Evaluations of COVID-19 Patients With Anosmia: Preliminary Report. Laryngoscope. 2020; 130(11): 2526–2531, doi: 10.1002/lary.28993, indexed in Pubmed: 32678494.
10. Welge-Lüssen A, Wolfensberger M. Olfactory disorders following upper respiratory tract infections. Adv Otorhinolaryngol. 2006; 63: 125–132, doi: 10.1159/000093758, indexed in Pubmed: 16733337.
11. Hopkins C, Surda P, Vaira LA, et al. Six month follow-up of self-reported loss of smell during the COVID-19 pandemic. Rhinology. 2021; 59(1): 26–31, doi: 10.4193/Rhin20.544, indexed in Pubmed: 33320115.
12. Langstaff L, Pradhan N, Clark A, et al. Validation of the olfactory disorders questionnaire for English-speaking patients with olfactory disorders. Clin Otolaryngol. 2019; 44(5): 715–728, doi: 10.1111/coa.13351, indexed in Pubmed: 31038840.
13. Tekcan Sanli DE, Sanli AN, Kandemirli SG, et al. Comparison of Olfactory Cleft Width and Volumes in Patients with COVID-19 Anosmia and COVID-19 Cases Without Anosmia. ORL J Otorhinolaryngol Relat Spec. 2022; 84(1): 1–9, doi: 10.1159/000518672, indexed in Pubmed: 34569549.
14. Lechien JR, Chiesa-Estomba CM, Place S, et al. COVID-19 Task Force of YO-IFOS. Clinical and epidemiological characteristics of 1420 European patients with mild-to-moderate coronavirus disease 2019. J Intern Med. 2020; 288(3): 335–344, doi: 10.1111/joim.13089, indexed in Pubmed: 32352202.
15. Addison AB, Wong B, Ahmed T, et al. Clinical Olfactory Working Group consensus statement on the treatment of postinfectious olfactory dysfunction. J Allergy Clin Immunol. 2021; 147(5): 1704–1719, doi: 10.1016/j.jaci.2020.12.641, indexed in Pubmed: 33453291.
16. Damm M, Pikart LK, Reimann H, et al. Olfactory training is helpful in postinfectious olfactory loss: a randomized, controlled, multicenter study. Laryngoscope. 2014; 124(4): 826–831, doi: 10.1002/lary.24340, indexed in Pubmed: 23929687.
17. Hummel T, Rissom K, Reden J, et al. Effects of olfactory training in patients with olfactory loss. Laryngoscope. 2009; 119(3): 496–499, doi: 10.1002/lary.20101, indexed in Pubmed: 19235739.
18. Sorokowska A, Drechsler E, Karwowski M, et al. Effects of olfactory training: a meta-analysis. Rhinology. 2017; 55(1): 17–26, doi: 10.4193/Rhino16.195, indexed in Pubmed: 28040824.
19. Kattar N, Do TM, Unis GD, et al. Olfactory Training for Postviral Olfactory Dysfunction: Systematic Review and Meta-analysis. Otolaryngol Head Neck Surg. 2021; 164(2): 244–254, doi: 10.1177/0194599820943550, indexed in Pubmed: 32660334.
20. Pekala K, Chandra RK, Turner JH. Efficacy of olfactory training in patients with olfactory loss: a systematic review and meta-analysis. Int Forum Allergy Rhinol. 2016; 6(3): 299–307, doi: 10.1002/alr.21669, indexed in Pubmed: 26624966.
21. Meltzer EO, Hadley J, Blaiss M, et al. Techniques of intranasal steroid use. Otolaryngol Head Neck Surg. 2004; 130(1): 5–24, doi: 10.1016/S0194-5998(03)02085-0, indexed in Pubmed: 14726906.
22. Merkus P, Ebbns FA, Muller B, et al. The "best metod" of topical nasal drug delivery: comparison of seven techniques. Rhinology. 2006; 44: 102–107.
23. Aggarwal R, Cardozo A, Homer JJ. The assessment of topical nasal drug distribution. Clin Otolaryngol Allied Sci. 2004; 29(3): 201–205, doi: 10.1111/j.1365-2273.2004.00797.x, indexed in Pubmed: 15142061.
24. Hummel T, Heilmann S, Hüttenbriuk KB. Lipoic acid in the treatment of smell dysfunction following viral infection of the upper respiratory tract. Laryngoscope. 2002; 112(11): 2076–2080, doi: 10.1097/00005537-200211000-00031, indexed in Pubmed: 12439184.
25. DUNCAN RB, BRIGGS M. Treatment of uncomplicated anosmia by vitamin A. Arch Otolaryngol. 1962; 75: 116–124, doi: 10.1001/archotol.1962.00740040122008, indexed in Pubmed: 13888447.
26. Reden J, Lill K, Zahnert T, et al. Olfactory function in patients with postinfectious and posttraumatic smell disorders before and after treatment with vitamin A: a double-blind, placebo-controlled, randomized clinical trial.

Laryngoscope. 2012; 122(9): 1906–1909, doi: 10.1002/lary.23405, indexed in Pubmed: 22752966.
27. Hummel T, Whitcroft KL, Rueter G, et al. Intranasal vitamin A is beneficial in post-infectious olfactory loss. Eur Arch Otorhinolaryngol. 2017; 274(7): 2819–2825, doi: 10.1007/s00405-017-4576-x, indexed in Pubmed: 28434127.
28. Henkin RI, Velicu I, Schmidt L. An open-label controlled trial of theophylline for treatment of patients with hyposmia. Am J Med Sci. 2009; 337(6): 396–406, doi: 10.1097/MAJ.0b013e3181914a97, indexed in Pubmed: 19359985.
29. Henkin RI, Velicu I, Schmidt L. Relative resistance to oral theophylline treatment in patients with hyposmia manifested by decreased secretion of nasal mucus cyclic nucleotides. Am J Med Sci. 2011; 341(1): 17–22, doi: 10.1097/MAJ.0b013e3181f1fdc8, indexed in Pubmed: 21191261.
30. Henkin RI, Schultz M, Minnick-Poppe L. Intranasal theophylline treatment of hyposmia and hypogeusia: a pilot study. Arch Otolaryngol Head Neck Surg. 2012; 138(11): 1064–1070, doi: 10.1001/2013.jamaoto.342, indexed in Pubmed: 23165381.
31. COVID-19 rapid guideline: managing symptoms (including at the end of life) in the community. London: National Institute for Health and Care Excellence (NICE). 2020 Oct 13., indexed in Pubmed: 33497151.
32. National Institute for Health and Care Excellence (NICE) in collaboration with NHS England and NHS Improvement. Managing COVID-19 symptoms (including at the end of life) in the community: summary of NICE guidelines. BMJ. 2020; 369: m1461, doi: 10.1136/bmj.m1461, indexed in Pubmed: 32312715.
33. Morice AH, Menon MS, Mulrennan SA, et al. Opiate therapy in chronic cough. Am J Respir Crit Care Med. 2007; 175(4): 312–315, doi: 10.1164/rccm.200607-892OC, indexed in Pubmed: 17122382.
34. Global Strategy for the Diagnosis, Management and Prevention of COPD, Global Initiative for Chronic Obstructive Lung Disease (GOLD) 2022. https://goldcopd.org (12 08.2022).
35. Global Initiative for Asthma: Global Strategy for Asthma Management and Prevention, 2022. https://ginasthma.org (12.08.2022).

Sarkopenia — możliwości diagnostyki i leczenia w warunkach POZ

Sarcopenia — diagnostic and treatment options in primary health care

Paweł W. Królik[1, 2], Ewa Rudnicka-Drożak[3]

[1]Szpital Specjalistyczny im. E. Szczeklika w Tarnowie, Oddział Geriatryczny
[2]Kolegium Nauk Medycznych, Uniwersytet Rzeszowski
[3]Katedra i Zakład Medycyny Rodzinnej, Uniwersytet Medyczny w Lublinie

STRESZCZENIE

Sarkopenia (niewydolność mięśni), definiowana jako niski poziom siły, ilości i/lub jakości mięśni oraz sprawności fizycznej, jest zjawiskiem powszechnym wśród osób w podeszłym wieku. Diagnostyka sarkopenii powinna być przeprowadzana w przypadkach podejrzanych klinicznie oraz wśród tych pacjentów, którzy uzyskali co najmniej 4 pkt w badaniu przesiewowym, jakim powinien stać się kwestionariusz SARC-F. Sarkopenię można uznać za prawdopodobną i rozpocząć leczenie, jeżeli wykazano niską siłę ścisku dłoni tj. poniżej 16 kg w przypadku kobiet i 27 kg w przypadku mężczyzn lub wtedy, gdy w teście 5-krotnego wstawania z krzesła chorzy uzyskali czas przekraczający 15 sekund. Aby potwierdzić sarkopenię, należy wykazać niską jakość lub ilość mięśni przy użyciu metod takich jak DXA (uznawanej za „złoty standard"), BIA, CT lub MRI. Ponieważ nie są one dostępne w warunkach opieki podstawowej, można je zastąpić pomiarem obwodu łydki z wynikiem poniżej 31 cm. W ocenie sprawności fizycznej obok testu „wstań i idź", SPBB oraz 400-metrowego testu marszu, najprzydatniejszy okazuje się test prędkości chodu na dystansie 4 metrów z punktem odcięcia poniżej $\leq$ 0,8 m/s, który potwierdza ciężką postać sarkopenii. Leczenie chorych z sarkopenią polega przede wszystkim na stosowaniu ćwiczeń, szczególnie oporowych w połączeniu z podażą białka na poziomie minimum 1–1,5 g/kg masy ciała/dobę.

Forum Medycyny Rodzinnej 2023, tom 17, nr 1, 37–43

Słowa kluczowe: sarkopenia, osoby starsze, opieka podstawowa

ABSTRACT

Sarcopenia, or muscle failure, is common among the elderly. Defined as a low level of muscle strength, muscle quantity/quality and physical performance. The diagnosis of sarcopenia should be performed in clinically suspicious cases and in those patients who obtained at least 4 points in the screening test, which is the SARC-F questionnaire. Sarcopenia may be considered probable and its treatment should be started if the hand grip strength is low, i.e. less than 16 kg for women and 27 kg for men, or if the time exceeded 15 seconds

Adres do korespondencji:
Paweł Królik
Kolegium Nauk Medycznych, Uniwersytet Rzeszowski,
e-mail: pawkrolik@interia.pl

Copyright © 2023 Via Medica
ISSN 1897–3590
e-ISSN 1897–7839

in the chair stand test. To confirm sarcopenia, you must confirm low muscle quality or quantity using methods such as DEXA (gold standard), BIA, CT or MRI. As they are not available in primary care settings, they can be replaced with a calf circumference of less than 31 cm. In assessing physical fitness, in addition to the "Timed-Up and Go" test, SPBB and the 400-meter walk test, the most useful test is the gait speed test over a distance of 4 meters with a cut-off point of ≤ 0.8 m/s, which confirms severe sarcopenia. Treatment of sarcopenia consists mainly in the use of exercises, mainly resistance exercises, in combination with the supply of protein at the level of at least 1.0 to 1.5 g/kg body weight/day.

Forum Medycyny Rodzinnej 2023, vol 17, no 1, 37–43

Key words: sarcopenia, older people, primary health care

WSTĘP

Termin sarkopenia (grec. *sarx* — ciało, *penia* — strata) został wprowadzony do literatury przez Irvina Rosenberga w 1989 roku, a zdefiniowano go jako nieprawidłową utratę mięśni towarzyszącą starzeniu się [1]. W 2018 roku *European Working Group on Sarcopenia in Older People* (EWGSOP) uznała, że parametrem wystarczającym do postawienia diagnozy i rozpoczęcia leczenia chorych jest pomiar siły mięśni [2].

Niska siła mięśniowa jest wystarczająca, aby zdiagnozować prawdopodobną sarkopenię i rozpocząć interwencję leczniczą

Utrata masy i siły mięśni jest nieuniknioną konsekwencją starzenia się. Po 50. r.ż. masa mięśni zmniejsza się o około 1–2%, siła o około 1,5–5% rocznie. Wiąże się to między innymi z mniejszą prędkością chodu, większym ryzykiem upadków, złamań i niepełnosprawności [3–5]. Mimo że problem dotyka przede wszystkim osób starszych (sarkopenia pierwotna), może się również rozwinąć u młodszych, zwłaszcza otyłych, z cukrzycą, przewlekłą obturacyjną chorobą płuc (POChP), niewydolnością serca i nerek czy po złamaniu kości biodrowej (sarkopenia wtórna) [6]. Sarkopenia nie jest przy tym równoważna niedoborowi masy ciała. Wraz z otyłością centralną oraz insulinoopornością występuje często u starszych pacjentów z zespołem metabolicznym (otyłość sarkopeniczna) [7].

DEFINICJA SARKOPENII

W 2010 roku EWGSOP zdefiniowała pojęcie sarkopenii jako utratę masy mięśni mierzoną za pomocą tak zwanego wskaźnika masy mięśni szkieletowych (SMI, *skeletal muscle index*) razem z utratą ich funkcji rozumianą jako wydajność lub siła, mierzone prędkością chodu lub siłą chwytu dłoni. Normy SMI przy użyciu densytometrii (DXA, *dual-energy X-ray absorptiometry*) wynosiły 7,26 kg/m² dla mężczyzn i 5,5 kg/m² dla kobiet, przy użyciu bioimpedancji elektrycznej (BIA, *bioelectrical impedance analysis*) odpowiednio 8,87 kg/m² i 6,42 kg/m/m². Za punkt odcięcia w pomiarze prędkości chodu przyjęto < 0,8 m/s dla dystansu 4 metrów i < 1,0 m/s dla 6 metrów zarówno dla mężczyzn, jak i kobiet. Za wartość graniczną w pomiarze siły ścisku dłoni przy użyciu dynanometru przyjęto < 30 kg dla mężczyzn i < 20 kg dla kobiet, modyfikowane w zależności od wartości wskaźnika BMI (*body mass index*) [8].

W 2018 roku przedstawiono nowe wytyczne (EWGSOP2), według których niska siła mięśniowa jest wystarczająca, aby zdiagnozować prawdopodobną sarkopenię i rozpocząć interwencję leczniczą. Uznano, że stanowi ona lepszy niż masa mięśniowa parametr do przewidywania niekorzystnych skutków sarkopenii, można ją też dużo łatwiej ocenić. Zgodnie z nowym algorytmem badania przesiewowe należy rozpocząć od wypełnienia kwestionariusza SARC-F — *Strength, Assistance with walking, Rising from a chair, Climbing stairs, Falls* (tab. 1). W przypadku wyniku ≥ 4 pkt następnym krokiem jest zbadanie siły

Tabela 1. Skala SARC-F (*Strength, Assistance with walking, Rising from a chair, Climbing stairs, Falls*) [36–38] — 4 lub więcej punktów pozwala na podejrzenie sarkopenii

Składnik	Pytanie	Punktacja
Siła	Jaką trudność sprawia ci podnoszenie i przenoszenie ciężaru ok. 5 kg?	0 — żadną 1 — pewną 2 — dużą/nie jestem w stanie
Chodzenie	Jaką trudność sprawia ci przejście przez pokój?	0 — żadną 1 — pewną 2 — dużą/używam sprzętu pomocniczego/nie jestem w stanie
Wstawanie z krzesła	Jaką trudność sprawia ci podniesienie się z krzesła/łóżka?	0 — żadną 1 — pewną 2 — dużą/nie jestem w stanie bez pomocy
Wchodzenie po schodach	Jaką trudność sprawia ci wejście po 10 schodach?	0 — żadną 1 — pewną 2 — dużą/nie jestem w stanie
Upadki	Ile razy zdarzyło ci się upaść w ciągu ostatniego roku?	0 — wcale 1 — 1–3 razy 2 — 4 i więcej razy

mięśniowej kończyn górnych lub dolnych. Można w tym celu wykorzystać test oceniający siłę ścisku dłoni z punktem odcięcia 27 kg dla mężczyzn i 16 kg dla kobiet lub test wstawania z krzesła (5-krotne podnoszenie się z krzesła) z punktem odcięcia 15 sekund [2].

WYSTĘPOWANNIE SARKOPENII

Sarkopenia jest schorzeniem (*muscle failure*) powszechnym wśród osób w podeszłym wieku.

To wieloczynnikowa choroba związana z niskim poziomem aktywności fizycznej, zmniejszonym spożyciem kalorii, postępującym zwłóknieniem oraz zmianami metabolicznymi mięśni, zwyrodnieniem połączeń nerwowo-mięśniowych oraz przewlekłym stanem zapalnym [9]. Częstość jej występowania w zależności od przyjętej definicji i metod badawczych waha się od 15% do 50% i wzrasta wyraźnie z wiekiem [8]. Po 60. r.ż. dotyka 10% zarówno mężczyzn, jak i kobiet [10]. Częstość występowania sarkopenii wśród osób starszych mieszkających w domach opieki oceniono na 51% u mężczyzn i 31% u kobiet, wśród hospitalizowanych odpowiednio: 23% i 24% [11].

Chociaż sarkopenia istotnie zwiększa ryzyko upadków i złamań, wiąże się z chorobami serca i układu oddechowego, prowadzi do pogorszenia funkcji poznawczych i utraty samodzielności, jest pomijana w codziennej praktyce. Wynika to przede wszystkim z niejednorodnych kryteriów diagnostycznych [8, 12]. W aktualnie obowiązujacych sarkopenię można ocenić jako prawdopodobną, gdy wykryta zostanie niska siła mięśni. Rozpoznanie potwierdza mała ilość lub jakość mięśni. Kiedy towarzyszy im niska wydolność fizyczna, sarkopenię uważa się za ciężką [2] (tab. 2). Sarkopenię można podzielić na: ostrą, trwającą krócej niż 6 miesięcy, wywołaną ostrą

Tabela 2. Kryteria rozpoznania sarkopenii według *European Working Group on Sarcopenia in Older People* (EWGSOP) [2]

Kryteria
1. Niska siła mięśni
2. Niska ilość lub jakość mięśni
3. Niska sprawność fizyczna
Diagnoza
Prawdopodobna sarkopenia: spełnione kryterium 1
Sarkopenia: spełnione kryteria 1 i 2
Ciężka sarkopenia: spełnione kryteria 1–3

Sarkopenia jest schorzeniem powszechnym wśród osób w podeszłym wieku

chorobą lub urazem, oraz przewlekłą, trwającą ≥ 6 miesięcy i związaną ze schorzeniami o charakterze przewlekłym [2].

ALGORYTM ROZPOZNAWANIA SARKOPENII

Kwestionariusz SARC-F jest rekomendowany przez EWGSOP2 jako tania i wygodna metoda badania przesiewowego (samooceny objawów charakterystycznych dla sarkopenii) o umiarkowanej/niskiej czułości oraz wysokiej swoistości [13]. Czułość polskiej wersji SARC-F waha się od 33,3% do 50,0% w zależności od zastosowanych kryteriów diagnostycznych, natomiast swoistość wynosi około 85% [14].

Ze względu na łatwość przeprowadzenia badanie siły chwytu dłoni jest zalecane w rutynowej ocenie siły mięśni

Ze względu na łatwość przeprowadzenia badanie siły chwytu dłoni jest zalecane w rutynowej ocenie siły mięśni. Zwalidowanym i szeroko stosowanym narzędziem jest dynanometr Jamar. Warunki badania obejmują posadzenie badanego na krześle z przedramionami w pozycji neutralnej opartymi płasko o podłokietniki, z ramionami w przywiedzeniu i zgięciem w stawach łokciowych do 90°. Lekarz powinien zademonstrować użycie dynamometru i pokazać, że trzymanie bardzo ciasne rejestruje najlepszy wynik. Należy wykonać sześć pomiarów, po trzy dla każdej ręki. Pacjentów należy zachęcać do ściskania dynanometru jak najmocniej przez 3–5 sekund w każdej z prób. Najwyższy odczyt z sześciu pomiarów jest podawany jako wynik końcowy [15]. Test wstawania z krzesła (*chair stand test*) może być użyty jako wskaźnik siły mięśni nóg. Polega na pomiarze czasu potrzebnego na pięciokrotne wstanie z pozycji siedzącej bez użycia rąk (skrzyżowane na klatce piersiowej) [15, 16].

Ilość mięśni [masa mięśni szkieletowych całego ciała (SMM, *skeletal muscle mass*) lub kończyn (ASM, *appendicular skeletal muscle mass*)], ewentualnie ocenę powierzchni przekroju określonych grup mięśni można oszacować za pomocą wielu metod np. CT, (*computed tomography*), MRI (*magetic resonance imaging*), DXA, BIA [2]. W warunkach opieki podstawowej, gdy są one praktycznie niedostępne, pomiarem, który może być stosowany jako zastępcza metoda diagnostyczna, jest ocena obwodu łydki, czynnik uważany za predykcyjny dla sprawności i przeżycia osób w podeszłym wieku (punk odcięcia < 31 cm) [17].

Sprawność fizyczną definiowaną jako obiektywnie oceniana funkcja całego ciała związana z lokomocją, można mierzyć za pomocą testu prędkości chodu (*gait speed*), testu „wstań i idź" (TUG, *timed-up and go*), tak zwanych „baterii krótkich testów sprawności fizycznej" (SPPB, *short physical performance battery*) czy 400-metrowego testu marszu. Każdy może być wykonany w warunkach opieki podstawowej. EWGSOP2 ze względu na łatwość przeprowadzenia oraz możliwość przewidywania konsekwencji sarkopenii zaleca ocenę szybkości chodu [2].

Prosta ocena szybkości chodu pozwala przewidzieć niekorzystne skutki sarkopenii: upadki, niepełnosprawność, pogorszenie funkcji poznawczych, potrzebę instytucjonalizacji oraz wyższą śmiertelność. Powszechnie stosowany jest test na dystansie 4 metrów — EWGSOP2 zaleca pojedynczy pomiar z punktem odcięcia dla ciężkiej sarkopenii ≤ 0,8 m/s [2, 18, 19].

Test TUG polega na wstaniu z krzesła bez podłokietników, pokonaniu dystansu 3 metrów, wykonaniu obrotu o 180 stopni i powrocie na krzesło do pozycji siedzącej. Wynik testu ≥ 20 sekund potwierdza ciężką postać sarkopenii [2, 20].

Test SPPB jest złożony i obejmuje szybkość chodu na dystansie 4 metrów, test równowagi obejmujący stanie w trzech pozycjach ustawienia stóp przez 10 sekund dla każdej: stopy złączone, stopy z przesunięciem jednej do przodu, obie stopy w tej samej linii oraz test 5-krotnego wstawania z krzesła w możliwie najszybszym tempie bez pomocy rąk.

Maksymalny wynik badania to 12 pkt, wynik ≤ 8 pkt wskazuje na słabą sprawność fizyczną pozwalającą potwierdzić ciężką po-

stać sarkopenii [8, 15]. Czterustumetrowy test marszu polega na wykonaniu 20 okrążeń po 20 metrów każde tak szybko, jak jest to możliwe (pacjent może skorzystać w czasie badania z dwóch przerw). Niedokończenie lub wykonanie testu w czasie ≥ 6 minut potwierdza ciężką sarkopenię [2] (ryc. 1).

LECZENIE PACJENTÓW Z SARKOPENIĄ

Istnieje pozytywny, utrzymujący się przez całe życie związek między masą urodzeniową a siłą mięśni [21]. Czynniki genetyczne oraz środowiskowe mogą przyspieszać osłabienie mięśni, interwencje, w tym właściwe odżywianie i trening fizyczny, mogą spowalniać lub nawet odwracać ten proces [22]. W zapobieganiu sarkopenii istotna jest maksymalizacja masy mięśniowej w młodości, jej utrzymanie w średnim wieku i minimalizowanie strat w okresie starości [23]. Co istotne, otyłość zaostrza sarkopenię, zwiększa naciekanie mięśni tłuszczem, obniża sprawność fizyczną i zwiększa ryzyko zgonu [24, 25].

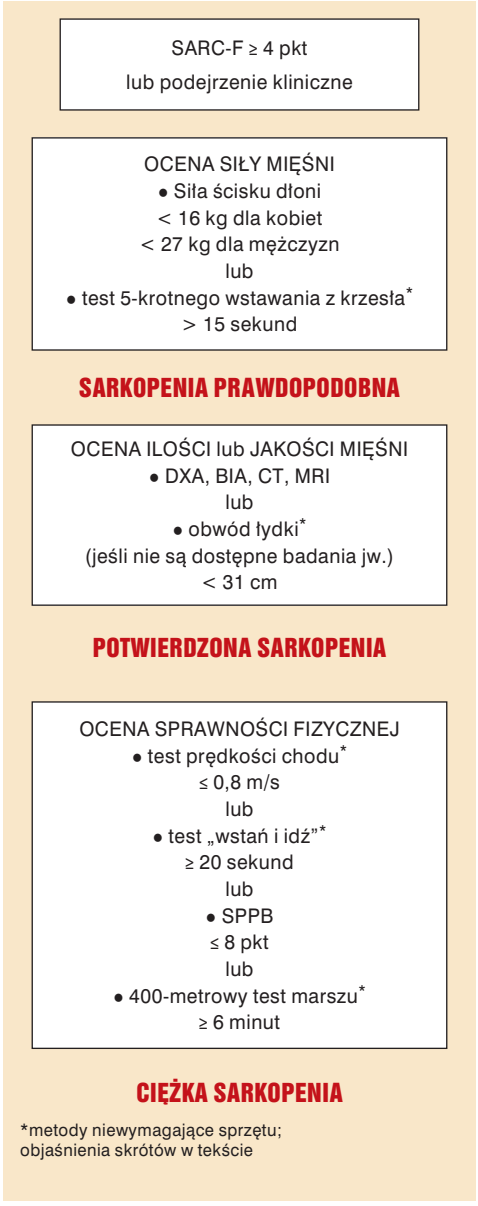

Rycina 1. Algorytm rozpoznania sarkopenii European Working Group on Sarcopenia in Older People (EWGSOP) [2]

Trening oporowy o wysokiej intensywności jest najlepszym ćwiczeniem dla pacjentów z sarkopenią, ale również taki o niskiej intensywności wystarczy, aby spowodować przyrost siły mięśni [26]. Ćwiczenia aerobowe, na przykład jazda na rowerze, również korzystnie wpływają na poprawę masy i siły mięśni [27]. Osoby starsze mogą więc uczestniczyć w różnych aktywnościach fizycznych, również w treningu interwałowym o dużej intensywności z korzystnym, a z całą pewnością bez negatywnego wpływu na funkcję mięśni [28].

Interwencje dietetyczne, chociaż istotne w leczeniu pacjentów z sarkopenią, nie są tak dobrze zbadane, jak trening, zwłaszcza oporowy. Wykazano jednak silną korelację między spożyciem białka a beztłuszczową masą ciała. Aby zmaksymalizować syntezę białek mięśniowych, potrzebna jest wyższa dawka białka. Za optymalną uważa się 1,0–1,2 g/kg masy ciała/dobę (mięso, jajka, nabiał, soja) [29]. Większość starszych osób z ostrymi lub przewlekłymi chorobami może potrzebować jeszcze więcej białka w diecie tj. 1,2–1,5 g/kg masy ciała/dobę [30]. Zwiększenie częstotliwości z równomiernym spożyciem około 25–30 g białka podczas każdego posiłku stymuluje w sposób maksymalny syntezę białek mięśniowych. U osób starszych może być mniejsza, jeśli białko i węglowodany są spożywane równocześnie lub gdy ilość białka nie przekracza 20 g na posiłek [31]. Wykazano, że kazeina, która jest powoli trawiona podczas snu, stymuluje nocną syntezę białek mięśniowych (MPS, *muscle protein synthesis*) [31]. Ni-

Trening oporowy o wysokiej intensywności jest najlepszym ćwiczeniem dla pacjentów z sarkopenią

Większość starszych osób może potrzebować w diecie 1,2–1,5 g białka/kg masy ciała/dobę

ski poziom witaminy D może zmniejszać masę mięśni szkieletowych, prowadząc do rozwoju sarkopenii [32]. Wyniki badań oceniających wpływ witaminy D na siłę i sprawność fizyczną nadal są niejednoznaczne [33]. Podobnie, nie do końca przekonująca pozostaje rola przeciwutleniaczy, zwłaszcza β-karotenu i kwasów tłuszczowych omega-3 [34, 35].

Pomimo podejmowanych wysiłków nie wykazano również korzystnego wpływu leków, między innymi hormonu wzrostu, spironolaktonu ACEI czy selektywnych modulatorów receptora androgenowego [9].

WNIOSKI

Badania przesiewowe w kierunku sarkopenii powinny być prowadzone w ramach opieki podstawowej. Służą temu proste narzędzia diagnostyczne, takie jak kwestionariusz SARS-F, ocena siły chwytu dłoni za pomocą dynanometru, test wstawania z krzesła. Ćwiczenia oporowe należy zalecać każdej starszej osobie, zwłaszcza z podejrzeniem sarkopenii. Wskazane jest spożycie białka na poziomie 1,0 do 1,5 g/kg masy ciała/dobę, rozłożonego równomiernie na kilka posiłków w ciągu dnia. Obecnie nie ma wystarczających dowodów potwierdzających korzystną rolę witaminy D, steroidów anabolicznych oraz innych nowych leków w terapii pacjentów z sarkopenią.

PIŚMIENNICTWO

1. Wilson D, Jackson T, Sapey E, et al. Frailty and sarcopenia: The potential role of an aged immune system. Ageing Res Rev. 2017; 36: 1–10, doi: 10.1016/j.arr.2017.01.006, indexed in Pubmed: 28223244.
2. Cruz-Jentoft AJ, Bahat G, Bauer J, et al. Writing Group for the European Working Group on Sarcopenia in Older People 2 (EWGSOP2), and the Extended Group for EWGSOP2. Sarcopenia: revised European consensus on definition and diagnosis. Age Ageing. 2019; 48(1): 16–31, doi: 10.1093/ageing/afy169, indexed in Pubmed: 30312372.
3. Janssen I. Evolution of sarcopenia research. Appl Physiol Nutr Metab. 2010; 35(5): 707–712, doi: 10.1139/H10-067, indexed in Pubmed: 20962927.
4. von Haehling S, Morley JE, Anker SD. An overview of sarcopenia: facts and numbers on prevalence and clinical impact. J Cachexia Sarcopenia Muscle. 2010; 1(2): 129–133, doi: 10.1007/s13539-010-0014-2, indexed in Pubmed: 21475695.
5. Keller K, Engelhardt M. Strength and muscle mass loss with aging process. Age and strength loss. Muscles Ligaments Tendons J. 2013; 3(4): 346–350, indexed in Pubmed: 24596700.
6. Bauer J, Morley JE, Schols AM, et al. Sarcopenia: A Time for Action. An SCWD Position Paper. J Cachexia Sarcopenia Muscle. 2019; 10(5): 956–961, doi: 10.1002/jcsm.12483, indexed in Pubmed: 31523937.
7. An KOk, Kim J. Association of Sarcopenia and Obesity With Multimorbidity in Korean Adults: A Nationwide Cross-Sectional Study. J Am Med Dir Assoc. 2016; 17(10): 960.e1–960.e7, doi: 10.1016/j.jamda.2016.07.005, indexed in Pubmed: 27567461.
8. Cruz-Jentoft AJ, Baeyens JP, Bauer JM, et al. European Working Group on Sarcopenia in Older People. Sarcopenia: European consensus on definition and diagnosis: Report of the European Working Group on Sarcopenia in Older People. Age Ageing. 2010; 39(4): 412–423, doi: 10.1093/ageing/afq034, indexed in Pubmed: 20392703.
9. Papadopoulou SK. Sarcopenia: A Contemporary Health Problem among Older Adult Populations. Nutrients. 2020; 12(5), doi: 10.3390/nu12051293, indexed in Pubmed: 32370051.
10. Shafiee G, Keshtkar A, Soltani A, et al. Prevalence of sarcopenia in the world: a systematic review and meta- analysis of general population studies. J Diabetes Metab Disord. 2017; 16: 21, doi: 10.1186/s40200-017-0302-x, indexed in Pubmed: 28523252.
11. Papadopoulou SK, Tsintavis P, Potsaki P, et al. Differences in the Prevalence of Sarcopenia in Community-Dwelling, Nursing Home and Hospitalized Individuals. A Systematic Review and Meta-Analysis. J Nutr Health Aging. 2020; 24(1): 83–90, doi: 10.1007/s12603-019-1267-x, indexed in Pubmed: 31886813.
12. Han A, Bokshan SL, Marcaccio SE, et al. Diagnostic Criteria and Clinical Outcomes in Sarcopenia Research: A Literature Review. J Clin Med. 2018; 7(4), doi: 10.3390/jcm7040070, indexed in Pubmed: 29642478.
13. Bahat G, Yilmaz O, Kılıç C, et al. Performance of SARC-F in Regard to Sarcopenia Definitions, Muscle Mass and Functional Measures. J Nutr Health Aging. 2018; 22(8): 898–903, doi: 10.1007/s12603-018-1067-8, indexed in Pubmed: 30272090.
14. Krzymińska-Siemaszko R, Deskur-Śmielecka E, Kaluźniak-Szymanowska A, et al. Polish version of SARC-F to assess sarcopenia in older adults: An examination of reliability and validity. PLoS One. 2020; 15(12): e0244001, doi: 10.1371/journal.pone.0244001, indexed in Pubmed: 33347486.
15. Beaudart C, McCloskey E, Bruyère O, et al. Sarcopenia in daily practice: assessment and management. BMC Geriatr. 2016; 16(1): 170, doi: 10.1186/s12877-016-0349-4, indexed in Pubmed: 27716195.
16. Cesari M, Kritchevsky SB, Newman AB, et al. Health, Aging and Body Composition Study. Added value of physical performance measures in predicting adverse health-related events: results from the Health, Aging And Body Composition Study. J Am Geriatr Soc. 2009; 57(2): 251–259, doi: 10.1111/j.1532-5415.2008.02126.x, indexed in Pubmed: 19207142.
17. Landi F, Onder G, Russo A, et al. Calf circumference, frailty and physical performance among older

adults living in the community. Clin Nutr. 2014; 33(3): 539–544, doi: 10.1016/j.clnu.2013.07.013, indexed in Pubmed: 23948128.
18. Kuys SS, Peel NM, Klein K, et al. Gait speed as a measure in geriatric assessment in clinical settings: a systematic review. J Gerontol A Biol Sci Med Sci. 2013; 68(1): 39–46, doi: 10.1093/gerona/gls174, indexed in Pubmed: 22923430.
19. Abellan van Kan G, Rolland Y, Andrieu S, et al. Gait speed at usual pace as a predictor of adverse outcomes in community-dwelling older people an International Academy on Nutrition and Aging (IANA) Task Force. J Nutr Health Aging. 2009; 13(10): 881–889, doi: 10.1007/s12603-009-0246-z, indexed in Pubmed: 19924348.
20. Bischoff HA, Stähelin HB, Monsch AU, et al. Identifying a cut-off point for normal mobility: a comparison of the timed 'up and go' test in community-dwelling and institutionalised elderly women. Age Ageing. 2003; 32(3): 315–320, doi: 10.1093/ageing/32.3.315, indexed in Pubmed: 12720619.
21. Dodds R, Denison HJ, Ntani G, et al. Birth weight and muscle strength: a systematic review and meta-analysis. J Nutr Health Aging. 2012; 16(7): 609–615, doi: 10.1007/s12603-012-0053-9, indexed in Pubmed: 22836701.
22. Bloom I, Shand C, Cooper C, et al. Diet Quality and Sarcopenia in Older Adults: A Systematic Review. Nutrients. 2018; 10(3), doi: 10.3390/nu10030308, indexed in Pubmed: 29510572.
23. Sayer AA, Syddall H, Martin H, et al. The developmental origins of sarcopenia. J Nutr Health Aging. 2008; 12(7): 427–432, doi: 10.1007/BF02982703, indexed in Pubmed: 18615224.
24. Kalinkovich A, Becker M, Livshits G, et al. Sarcopenic obesity or obese sarcopenia: A cross talk between age-associated adipose tissue and skeletal muscle inflammation as a main mechanism of the pathogenesis. Ageing Res Rev. 2017; 35(9): 200–221, doi: 10.1016/j.arr.2016.09.008, indexed in Pubmed: 27702700.
25. Tian S, Xu Y. Association of sarcopenic obesity with the risk of all-cause mortality: A meta-analysis of prospective cohort studies. Geriatr Gerontol Int. 2016; 16(2): 155–166, doi: 10.1111/ggi.12579, indexed in Pubmed: 26271226.
26. Beckwée D, Delaere A, Aelbrecht S, et al. Exercise Interventions for the Prevention and Treatment of Sarcopenia. A Systematic Umbrella Review. J Nutr Health Aging. 2019; 23(6): 494–502, doi: 10.1007/s12603-019-1196-8, indexed in Pubmed: 31233069.
27. Harber MP, Konopka AR, Undem MK, et al. Aerobic exercise training induces skeletal muscle hypertrophy and age-dependent adaptations in myofiber function in young and older men. J Appl Physiol (1985). 2012; 113(9): 1495–1504, doi: 10.1152/japplphysiol.00786.2012, indexed in Pubmed: 22984247.
28. Panayiotou G, Paschalis V, Nikolaidis MG, et al. No adverse effects of statins on muscle function and health-related parameters in the elderly: an exercise study. Scand J Med Sci Sports. 2013; 23(5): 556–567, doi: 10.1111/j.1600-0838.2011.01437.x, indexed in Pubmed: 22288788.
29. Bauer J, Biolo G, Cederholm T, et al. Evidence-based recommendations for optimal dietary protein intake in older people: a position paper from the PROT-AGE Study Group. J Am Med Dir Assoc. 2013; 14(8): 542–559, doi: 10.1016/j.jamda.2013.05.021, indexed in Pubmed: 23867520.
30. Bauer J, Biolo G, Cederholm T, et al. Evidence-based recommendations for optimal dietary protein intake in older people: a position paper from the PROT-AGE Study Group. J Am Med Dir Assoc. 2013; 14(8): 542–559, doi: 10.1016/j.jamda.2013.05.021, indexed in Pubmed: 23867520.
31. Paddon-Jones D, Rasmussen BB. Dietary protein recommendations and the prevention of sarcopenia. Curr Opin Clin Nutr Metab Care. 2009; 12(1): 86–90, doi: 10.1097/MCO.0b013e32831cef8b, indexed in Pubmed: 19057193.
32. Remelli F, Vitali A, Zurlo A, et al. Vitamin D Deficiency and Sarcopenia in Older Persons. Nutrients. 2019; 11(12), doi: 10.3390/nu11122861, indexed in Pubmed: 31766576.
33. Annweiler C, Schott AM, Berrut G, et al. Vitamin D-related changes in physical performance: a systematic review. J Nutr Health Aging. 2009; 13(10): 893–898, doi: 10.1007/s12603-009-0248-x, indexed in Pubmed: 19924350.
34. Lauretani F, Semba RD, Bandinelli S, et al. Carotenoids as protection against disability in older persons. Rejuvenation Res. 2008; 11(3): 557–563, doi: 10.1089/rej.2007.0581, indexed in Pubmed: 18593275.
35. Smith GI, Atherton P, Reeds DN, et al. Dietary omega-3 fatty acid supplementation increases the rate of muscle protein synthesis in older adults: a randomized controlled trial. Am J Clin Nutr. 2011; 93(2): 402–412, doi: 10.3945/ajcn.110.005611, indexed in Pubmed: 21159787.
36. Morley JE, Morley JE. Frailty and Sarcopenia: The New Geriatric Giants. Rev Invest Clin. 2016; 68(2): 59–67, indexed in Pubmed: 27103041.
37. Malmstrom TK, Miller DK, Simonsick EM, et al. SARC-F: a symptom score to predict persons with sarcopenia at risk for poor functional outcomes. J Cachexia Sarcopenia Muscle. 2016; 7(1): 28–36, doi: 10.1002/jcsm.12048, indexed in Pubmed: 27066316.
38. Piotrowicz K, Gluszewska A, Czesak J, et al. SARC-F as a case-finding tool for sarcopenia according to the EWGSOP2. National validation and comparison with other diagnostic standards. Aging Clin Exp Res. 2021; 33(7): 1821–1829, doi: 10.1007/s40520-020-01782-y, indexed in Pubmed: 33506313.